



UNIVERSIDAD PERUANA  
**CAYETANO HEREDIA**

Facultad de  
**MEDICINA**

CONSIDERACIONES TÉCNICAS APLICADAS EN LAS MAMOGRAFÍAS  
DIGITALES PARA ASEGURAR IMÁGENES DE CALIDAD EN EL  
TAMIZAJE DE CÁNCER DE MAMA EN UNA CLÍNICA PRIVADA DE  
LIMA, ENTRE LOS MESES DE AGOSTO A OCTUBRE DEL 2021

TECHNICAL CONSIDERATIONS APPLIED IN DIGITAL MAMMOGRAPHY  
TO ENSURE QUALITY IMAGES IN BREAST CANCER SCREENING IN A  
PRIVATE CLINIC IN LIMA, BETWEEN THE MONTHS OF AUGUST TO  
OCTOBER 2021

TRABAJO DE SUFICIENCIA PROFESIONAL PARA OPTAR POR EL  
TÍTULO PROFESIONAL DE LICENCIADO EN TECNOLOGÍA MÉDICA EN  
LA ESPECIALIDAD DE RADIOLOGÍA

AUTORES

BRENDA JOHANI SOEL CACHAY  
JAQUELINE ROSMERY ORTIZ ROA

ASESOR

EDWARD ARTEMIO MECA CASTRO

CO ASESOR

ESTHER ROSAURA BELLIDO HUASHUAYO

LIMA – PERÚ  
2024



## ASESORES DE TRABAJO DE SUFICIENCIA PROFESIONAL

### ASESOR

Edward Artemio Meca Castro  
Departamento Académico de Tecnología Médica  
ORCID: 0000-0002-1226-9299

### CO ASESORA

Esther Rosaura Bellido Huashuayo  
Departamento Académico de Tecnología Médica  
ORCID: 0009-0007-9035-8143

Fecha de Sustentación: 02 de marzo de 2024  
Calificación: Aprobado

## DEDICATORIA

Este trabajo va dedicado a nuestros padres por creer en nosotras y brindarnos amor, cariño, comprensión y alentarnos a lo largo de nuestra vida universitaria.

A nuestros hermanos que siempre nos apoyaron y motivaron incondicionalmente.

## AGRADECIMIENTO

En primer lugar a Dios por brindarnos salud y sabiduría en este camino. A nuestros padres por su perseverancia y confianza depositada en nosotras.

Por último, a nuestros asesores por su gran apoyo.

## DECLARACIÓN DE CONFLICTO DE INTERÉS

Los autores declaran no tener conflictos de interés

# RESULTADO DEL INFORME DE SIMILITUD



UNIVERSIDAD PERUANA  
**CAYETANO HEREDIA**

Facultad de  
**MEDICINA**

CONSIDERACIONES TÉCNICAS APLICADAS EN LAS MAMOGRAFÍAS DIGITALES PARA ASEGURAR IMÁGENES DE CALIDAD EN EL TAMIZAJE DE CÁNCER DE MAMA EN UNA CLÍNICA PRIVADA DE LIMA, ENTRE LOS MESES DE AGOSTO A OCTUBRE DEL 2021

TECHNICAL CONSIDERATIONS APPLIED IN DIGITAL MAMMOGRAPHY TO ENSURE QUALITY IMAGES IN BREAST CANCER SCREENING IN A PRIVATE CLINIC IN LIMA, BETWEEN THE MONTHS OF AUGUST TO OCTOBER 2021

TRABAJO DE SUFICIENCIA PROFESIONAL PARA OPTAR POR EL TÍTULO PROFESIONAL DE LICENCIADO EN TECNOLOGÍA MÉDICA EN LA ESPECIALIDAD DE RADIOLOGÍA

## AUTORES

BRENDA JOHANI SOEL CACHAY  
JAQUELINE ROSMERY ORTIZ ROA

ASESOR  
EDWARD ARTEMIO MECA CASTRO

CO ASESOR  
ESTHER ROSAURA BELLIDO HUASHUAYO

LIMA – PERÚ  
2024

CONSIDERACIONES TÉCNICAS APLICADAS EN LAS MAMOGRAFÍAS DIGITALES PARA ASEGURAR IMÁGENES DE CALIDAD EN EL TAMIZAJE DE CÁNCER DE MAMA EN UNA CLÍNICA PRIVADA DE LIMA, ENTRE LOS MESES DE AGOSTO A OCTUBRE D

### INFORME DE ORIGINALIDAD

<b>14%</b>	<b>13%</b>	<b>1%</b>	<b>1%</b>
INDICE DE SIMILITUD	FUENTES DE INTERNET	PUBLICACIONES	TRABAJOS DEL ESTUDIANTE

### FUENTES PRIMARIAS

<b>1</b>	<b>hdl.handle.net</b> Fuente de Internet	<b>5%</b>
<b>2</b>	<b>www.ncbi.nlm.nih.gov</b> Fuente de Internet	<b>1%</b>
<b>3</b>	<b>sanvicentefundacion.com</b> Fuente de Internet	<b>1%</b>
<b>4</b>	<b>Submitted to BENEMERITA UNIVERSIDAD AUTONOMA DE PUEBLA BIBLIOTECA</b> Trabajo del estudiante	<b>1%</b>
<b>5</b>	<b>www.udocz.com</b> Fuente de Internet	<b>1%</b>
<b>6</b>	<b>es.slideshare.net</b> Fuente de Internet	<b>1%</b>
<b>7</b>	<b>repositorio.uap.edu.pe</b> Fuente de Internet	<b>1%</b>

## ÍNDICE

<b><i>I. INTRODUCCIÓN</i></b> .....	<b><i>1</i></b>
<b><i>II. IDENTIFICACIÓN Y JUSTIFICACIÓN DEL PROBLEMA</i></b> .....	<b><i>2</i></b>
<b><i>III. OBJETIVOS</i></b> .....	<b><i>3</i></b>
<b><i>3.1. OBJETIVO GENERAL</i></b> .....	<b><i>3</i></b>
<b><i>3.2. OBJETIVOS ESPECÍFICOS</i></b> .....	<b><i>3</i></b>
<b><i>IV. DEFINICIÓN TEÓRICA</i></b> .....	<b><i>4</i></b>
<b><i>4.1. ANATOMÍA DE LA MAMA</i></b> .....	<b><i>4</i></b>
<b><i>4.2. CÁNCER DE MAMA</i></b> .....	<b><i>4</i></b>
<b><i>4.3. MAMOGRAFÍA DIGITAL</i></b> .....	<b><i>4</i></b>
<b><i>4.4. TAMIZAJE EN MAMOGRAFÍA</i></b> .....	<b><i>5</i></b>
<b><i>4.5. TÉCNICAS MAMOGRÁFICAS</i></b> .....	<b><i>5</i></b>
<b><i>4.6. PROYECCIONES MAMOGRÁFICAS</i></b> .....	<b><i>5</i></b>
<b><i>V. ANTECEDENTES DEL PROBLEMA</i></b> .....	<b><i>6</i></b>
<b><i>VI. DESCRIPCIÓN DE LA EXPERIENCIA PROFESIONAL</i></b> .....	<b><i>8</i></b>
<b><i>a. LUGAR DE EXPERIENCIA PROFESIONAL</i></b> .....	<b><i>8</i></b>
<b><i>b. TIPO DE EXPERIENCIA PROFESIONAL</i></b> .....	<b><i>8</i></b>
<b><i>c. DESCRIPCIÓN DEL CASO</i></b> .....	<b><i>8</i></b>
<b><i>d. PRINCIPALES RETOS Y DESAFÍOS</i></b> .....	<b><i>8</i></b>
<b><i>e. ESTRATEGIA APLICADA</i></b> .....	<b><i>10</i></b>
<b><i>f. RESULTADOS</i></b> .....	<b><i>11</i></b>
<b><i>VII. COMPETENCIAS PROFESIONALES UTILIZADAS</i></b> .....	<b><i>13</i></b>
<b><i>VIII. APORTES A LA CARRERA (COMPETENCIAS ADQUIRIDAS EN LA PRÁCTICA PROFESIONAL NUEVAS O COMPLEMENTARIAS)</i></b> .....	<b><i>14</i></b>
<b><i>IX. CONCLUSIÓN</i></b> .....	<b><i>15</i></b>
<b><i>XI. Anexos</i></b> .....	<b><i>19</i></b>

## **RESUMEN**

**Introducción:** La mamografía es el estudio primordial para diagnosticar el cáncer de mama, ya que la calidad de la mamografía está directamente relacionada con la capacidad para detectar anormalidades; sin embargo, el incumplimiento de las recomendaciones técnicas ocasiona que no se obtengan imágenes de calidad diagnóstica.

**Objetivo:** Describir las consideraciones técnicas aplicadas en las mamografías digitales para asegurar imágenes de calidad en el tamizaje de cáncer de mama en una clínica privada de Lima, entre los meses de agosto a octubre de 2021.

**Descripción del trabajo:** En la experiencia de la realización de los estudios mamográficos, se evidenciaron aspectos técnicos que no se adecuaban a las recomendaciones del Colegio Americano de Radiología (ACR: “American College of Radiology”), lo que se reflejó en la baja calidad de algunas imágenes obtenidas. Se plantea adoptar recomendaciones de la ACR para obtener imágenes de calidad diagnóstica para el tamizaje del cáncer de mama. Entre estas, se encuentran la entrevista previa al paciente y la información que se le brinda sobre el proceso del estudio, el adecuado posicionamiento, la correcta compresión de la mama y los factores de exposición.

**Conclusión:** La aplicación de las consideraciones técnicas en las mamografías digitales propuestas por el ACR permiten obtener imágenes de calidad diagnóstica a bajas dosis de exposición para el tamizaje del cáncer de mama y optimiza la atención en las pacientes.

**PALABRAS CLAVES:** mamografía digital, cáncer de mama, tamizaje, calidad

## **ABSTRACT**

**Introduction:** Mammography is the prime study to diagnose breast cancer, the quality of mammography is directly related to the ability to detect abnormalities, however non-compliance with technical recommendations causes diagnostic quality images not to be obtained.

**Objective:** To describe the technical considerations applied in digital mammograms to ensure quality images in breast cancer screening in a Private Clinic in Lima, between the months of August to October 2021.

**Description of Work:** In the experience of performing the mammographic studies, technical aspects were evidenced that did not meet the recommendations of the American College of Radiology (ACR: "American College of Radiology"), reflected in the low quality of some images obtained. It is proposed to adopt ACR recommendations to obtain diagnostic quality images for breast cancer screening and these are: the prior patient interview and the information provided about the study process, the proper positioning, the correct compression of the breast and exposure factors.

**Conclusion:** The application of technical considerations in digital mammograms proposed by the ACR allows obtaining diagnostic quality images at low exposure doses for breast cancer screening and optimizes care in patients.

**KEYWORDS:** digital mammography, breast cancer, screening, quality



## I. INTRODUCCIÓN

La mamografía es una radiografía de alta definición de la mama que utiliza rayos X de baja energía con el objetivo de diagnosticar el cáncer de mama en una etapa precoz, lo que permite disminuir la mortalidad en mujeres. Sin embargo, al ser un estudio de tejidos blandos y debido a la estructura anatómica compleja de la mama, se requieren ciertas consideraciones técnicas para obtener imágenes de calidad diagnóstica.

En la actualidad, existen recomendaciones del Colegio Americano de Radiología (ACR: “American College of Radiology”) que disponen los estándares para la calidad en la imagen, la dosis de radiación, las cualificaciones del personal y los procedimientos de evaluación. Asimismo, se ha evidenciado que las consideraciones técnicas para obtener imágenes mamográficas de calidad son las siguientes: realizar una entrevista adecuada de los datos del paciente, informarle sobre el proceso del estudio mamográfico, realizar un correcto posicionamiento en las proyecciones craneocaudal (CC) y oblicuo medio lateral (OML), realizar una correcta comprensión de la mama, y aplicar los factores de exposición de manera óptima.

El presente trabajo de suficiencia profesional se basa en las consideraciones técnicas a tomar en cuenta para la realización del estudio mamográfico, las cuales se van a describir en la identificación del problema, la justificación, los objetivos principales y específicos del tema, las definiciones teóricas, y los antecedentes en base a las bibliografías nacionales e internacionales. Asimismo, se describe la experiencia profesional detallando las competencias profesionales y los aportes que se puede brindar a la carrera.

## II. IDENTIFICACIÓN Y JUSTIFICACIÓN DEL PROBLEMA

El cáncer de mama a nivel mundial es la segunda neoplasia maligna más frecuente desde los 35 años y representa la quinta causa de muerte en las mujeres. Por ello, existen pruebas de tamizaje, tales como la mamografía, para la detección en estadios tempranos(1). Asimismo, según el Ministerio de Salud (MINSA), en el año 2021, estimó que la incidencia anual de cáncer de mama en el Perú es de 28 casos por 100 000 habitantes(2).

La mamografía es el estudio imagenológico más eficiente para el tamizaje del cáncer de mama, ya que es posible detectar lesiones en etapa muy precoz. Asimismo, según la OMS, el tamizaje mamográfico puede reducir la mortalidad por cáncer de mama en un 20% aproximadamente, ya que presenta una sensibilidad entre 77 y 95% y una especificidad entre 93 y 97% (3,4).

Es importante recalcar que la mamografía es un tipo de técnica radiológica compleja debido a la arquitectura anatómica de la mama y el reto de este estudio es distinguir tanto los tejidos normales como las áreas patológicas. Por lo tanto, es necesario tener en cuenta ciertas consideraciones técnicas aplicadas en las mamografías digitales para asegurar la calidad de las imágenes del estudio.

Frente a esta situación, el tecnólogo médico en radiología, quien está facultado en cumplir correctamente este desafío, debe tomar en cuenta las siguientes consideraciones técnicas: una entrevista completa al paciente, información detallada al paciente sobre el proceso del estudio mamográfico, un correcto posicionamiento de la mama en las proyecciones craneocaudal (CC) y oblicuo medio lateral (OML), una adecuada compresión de la mama y factores de exposición radiológica(5–8).

Para afrontar esta problemática, nos planteamos la siguiente pregunta que se desarrollará en el presente trabajo: ¿cuáles son las consideraciones técnicas aplicadas en las mamografías digitales para asegurar imágenes de calidad en el tamizaje de cáncer de mama?

### **III. OBJETIVOS**

#### **3.1. OBJETIVO GENERAL**

- Describir las consideraciones técnicas aplicadas en las mamografías digitales para asegurar imágenes de calidad en el tamizaje de cáncer de mama en una clínica privada de Lima, entre los meses de agosto a octubre de 2021

#### **3.2. OBJETIVOS ESPECÍFICOS**

- Describir el procedimiento de la entrevista con el paciente y la información que se brinda al paciente sobre el proceso del estudio mamográfico
- Describir el proceso de posicionamiento de la mama en las proyecciones craneocaudal (CC) y oblicuo medio lateral (OML)
- Describir la importancia de la compresión de la mama, así como los factores de exposición radiológica.

## **IV. DEFINICIÓN TEÓRICA**

### **4.1. ANATOMÍA DE LA MAMA**

Las mamas están ubicadas por encima del músculo pectoral mayor y se extiende desde la segunda hasta la sexta o séptima costilla. Internamente las mamas están constituidas en un 99% de tejido adiposo, tejido glandular y por un tejido conjuntivo fibroso denominado ligamentos de Cooper. Asimismo, se le integran al tejido los conductos galactóforos y las glándulas mamarias. Cada mama está limitada en su cara posterior por la fascia del músculo pectoral y presenta bastante tejido graso(9).

En relación con la anatomía radiológica de la mama, la disposición en observar los detalles desde la zona interna de la mama depende del tejido graso que se localiza adentro y entre los lobulillos, además de lo que rodea a toda la glándula mamaria. Por ello, una mujer joven, al presentar más tejido conjuntivo, se obtiene una imagen radiográficamente homogénea con poca diferenciación de los tejidos. Por otro parte, en una mujer gestante, las glándulas y los ductos presentan una hipertrofia, por lo cual, se obtiene como resultado una imagen opaca(10).

### **4.2. CÁNCER DE MAMA**

También llamado adenocarcinoma, es una enfermedad maligna que se presenta debido a la proliferación excesiva y descontrolada de las células que pertenecen a diferentes tejidos de la glándula mamaria formando una neoplasia que invade los tejidos adyacentes y puede llegar a metastatizar otros órganos. Los carcinomas mamarios conllevan a más del 90% de las neoplasias de tipo maligno(11).

### **4.3. MAMOGRAFÍA DIGITAL**

Es un estudio que no solo comprende la evaluación del tejido mamario, su extensión axilar y de los planos más profundos pre torácicos. Se emplea como método diagnóstico que detecta y orienta los tratamientos de enfermedades que afectan a la mama. Por ello, existen dos tipos de mamografía la primera es la de diagnóstico, empleada a pacientes que presentan síntomas o factores de riesgo para contraer cáncer de mama. El segundo tipo es la mamografía de detección o screening, que se realiza a mujeres asintomáticas. Se realizan dos proyecciones: cráneo caudal y mediolateral oblicua. Este tipo de mamografía tiene como objetivo

detectar el cáncer del cual no se tenga sospecha y, por esta razón, es utilizada como método de prevención(12).

#### **4.4. TAMIZAJE EN MAMOGRAFÍA**

El tamizaje de cáncer de mama es una evaluación imagenológica que se realiza en las personas que no presentan síntomas, pero están dentro del grupo de edad en el que se reportan un incremento significativo en la frecuencia del cáncer de mama, las cuales son personas mayores de 40 años y/o menores de 70 años de edad(13).

#### **4.5. TÉCNICAS MAMOGRÁFICAS**

Las técnicas básicas para radiografiar las mamas consisten en realizar un adecuado posicionamiento de la paciente, así como una buena compresión de la mama. Todo ello se debe realizar con el fin de obtener mamografías con la menor dosis de radiación y una adecuada calidad de imagen. Además, una buena compresión permite separar las estructuras superpuestas de la mama evitando los posibles enmascaramientos y disminuye el grosor de los tejidos, lo que permitirá una fácil penetración del haz rayos X. De esta manera, se inmoviliza el tejido mamario evitando el movimiento(5).

#### **4.6. PROYECCIONES MAMOGRÁFICAS**

Se basan de acuerdo con el ACR (American College of Radiology), el cual consiste en dos proyecciones, cráneo caudal (CC) y mediolateral oblicua (OML) Por un lado, la proyección cráneo caudal (CC) tiene como finalidad visualizar el tejido medial, subareolar, central y lateral de la mama. Las proyecciones mencionadas nos permitirán estudiar los tejidos ubicados en los cuadrantes internos y externos de la mama. Durante el posicionamiento, se debe ajustar el detector a la altura correcta de la paciente y colocar el pezón al centro del detector. Por otro lado, en la proyección oblicua mediolateral (OML), se observa todo el tejido mamario, lo que permite evaluar el tejido correspondiente al cuadrante superior e inferior del tejido mamario, el músculo pectoral y la región axilar adyacente(14).

## **V. ANTECEDENTES DEL PROBLEMA**

En Argentina, se realizó un estudio el cual se basa en mejorar la calidad de la mamografía y en la implementación del tamizaje de cáncer de mama mediante este estudio. El plan que se implementó consistió en los controles de calidad, la capacitación de personal de salud y un sistema de acreditación de los servicios de mamografía, los cuales son elementos fundamentales para la obtención de una óptima calidad de las imágenes mamográficas. Sobre la base de lo mencionado, la importancia brindada a la calidad mamográfica se presentó mediante la orientación temática, tales como técnica mamográfica, calidad de imagen en mamografía y clasificación BIRADS. También, se considera importante la implementación de un programa de garantía de calidad y la capacitación de técnicos radiólogos(15).

De igual manera, en Colombia, se evaluó la calidad de las imágenes mamográficas en cuatro servicios encontrando según la evaluación que la calidad de imagen no era adecuada debido a presencias de artificios, la escasa información asignada a las películas y complicaciones con respecto al posicionamiento de la proyección oblicua mediolateral. Asimismo, se demostró que hay tecnólogos especialistas en mamografía, pero no hay una verificación inmediata por parte del médico radiólogo que pueda avalar la calidad de la imagen. Por otro lado, se enfatizó que, al aumentar la cobertura para el tamizaje, es importante asegurar el adecuado funcionamiento de los equipos mamográficos, ya que los inconvenientes en la calidad y lectura afecta significativamente la sensibilidad y la especificidad del estudio(16).

En México, se realizó una revisión metanarrativa de los métodos y guías de análisis y evaluación para el control de la calidad de las imágenes y las lecturas de las mamografías. Este estudio se realizó en tres fases basándose en las búsquedas de literaturas de importantes fuentes científicas como Pubmed. Se introdujeron artículos científicos que se enfocan en el análisis y la evaluación de calidad de las imágenes y en la interpretación clínica de la mamografía. Los resultados obtenidos a nivel mundial indican que se adaptó guías y protocolos de control de calidad tomando en cuenta los estándares de la guía europea y la guía americana. Además, se aconseja implantar guías que incluya criterios como la capacitación al personal,

la visualización de la anatomía mamaria, posicionamiento de de la mama, técnica de adquisición, nivel de dosis y exposición de la paciente y calidad del reporte(17).

Asimismo, se hizo un estudio internacional, referente al impacto del cribado mamográfico y la definición de cáncer avanzado en el porcentaje de cánceres en estadio avanzado en un programa de cribado mamario en los Países Bajos. Se estimó que el cáncer de mama en estadio avanzando entre mujeres de 49 a 74 años, las cuales fueron seleccionadas del Registro de Cáncer de los Países Bajos. Por ello, se obtuvo como resultado fue que el cribado mamográfico genera un cambio en el diagnóstico de las etapas tempranas del cáncer de mama, por lo cual reduce la mortalidad y lo relacionado al tratamiento(18).

En Perú, se realizó un estudio de la calidad de imagen mamográfica según el posicionamiento de la mama, indican que para la obtención de una imagen mamográfica de calidad se debe tener en cuenta principalmente el posicionamiento de la mama, ya que con ello se va a poder verificar si las imágenes adquiridas son de una buena calidad. De esta manera, la proyección craneocaudal y oblicua mediolateral se evalúan y cumplen con los criterios de posicionamiento, tales como la longitud de la línea posterior del pezón, la presencia del pliegue inframamario, el pezón de perfil, la visualización del músculo pectoral y la simetría de ambas proyecciones. De esta forma, se obtienen imágenes de una calidad óptima(14).

De esta manera, según lo mencionado, se evidencia que, en los centros de mamografía, existen debilidades en el desarrollo de los procedimientos de mamografía, la cual afecta la calidad de las imágenes. Así mismo, suelen no tomar en cuenta las recomendaciones internacionales del Colegio Americano de Radiología (ACR: “American College of Radiology”). En este trabajo, se tomará en cuenta cinco consideraciones técnicas recomendadas por la ACR para la obtener imágenes de alta calidad diagnóstica las que se deben seguir de manera ordenada y son las siguientes: una entrevista completa al paciente, información detallada al paciente sobre el proceso del estudio mamográfico, un correcto posicionamiento de la mama en las proyecciones craneocaudal (CC) y oblicuo medio lateral (OML), una adecuada compresión de la mama y, finalmente, utilizar los factores de exposición adecuados al tipo de mama(19).

## **VI. DESCRIPCIÓN DE LA EXPERIENCIA PROFESIONAL**

### **a. LUGAR DE EXPERIENCIA PROFESIONAL**

El estudio fue realizado en una clínica privada de Lima, en el servicio de radiodiagnóstico durante los meses de agosto a octubre del año 2021 en Lima, Perú.

### **b. TIPO DE EXPERIENCIA PROFESIONAL**

La experiencia se llevó a cabo en la carrera de Tecnología Médica en Radiología. La especialidad es de radiología en el área de mamografía.

### **c. DESCRIPCIÓN DEL CASO**

En el presente trabajo, se presentarán las siguientes consideraciones técnicas aplicadas en las mamografías digitales para asegurar imágenes de calidad en el tamizaje de cáncer de mama en una clínica privada de Lima entre los meses de agosto a octubre de 2021.

Para lograr el tamizaje de cáncer, es necesario realizar una adecuada entrevista previa al procedimiento, brindar información oportuna sobre cómo se realizará el examen, y tener en cuenta el correcto posicionamiento, la compresión de las mamas y los factores óptimos de exposición. Todos estos aspectos concatenados nos permitirán obtener imágenes de alta calidad diagnóstica a bajas dosis de exposición.

### **d. PRINCIPALES RETOS Y DESAFÍOS**

Basado en nuestra experiencia, hemos identificado varias dificultades al momento de realizar el estudio mamográfico, tales como los siguientes:

#### **1. OMISIÓN DE DATOS EN LA ENTREVISTA DEL PACIENTE**

En ocasiones, se omiten datos importantes, como consultarle si la paciente está gestando, el uso de desodorantes que puede ocasionar algún tipo de artefacto en la imagen, presencia de lunares o tejidos cicatriciales que puede alterar la interpretación de la imagen. Además, es importante consultarle los antecedentes familiares, presencia de implantes mamarios, menarquia, menopausia, número de hijos, entre otros datos(5).



## 2. FALTA DE INFORMACIÓN DEL ESTUDIO MAMOGRÁFICO

No informar a la paciente en qué consiste el proceso de la mamografía, podría desencadenar dificultades en el posicionamiento. Uno de los problemas más comunes que se nos han presentado es la omisión de información respecto al movimiento, ya que, si la paciente se mueve durante el proceso, la imagen se obtendrá con baja resolución por lo que se tiene que repetir. Asimismo, si no se informa sobre la importancia de la compresión de la mama y lo seguro que es, la paciente entrará en nervios por el temor a sentir dolor o que se ocasione algún tipo de daño durante la compresión mamaria(5).

## 3. POSICIONAMIENTO INCORRECTO DE LA MAMA SEGÚN LAS PROYECCIONES MAMOGRÁFICAS

Sobre la base de las características anatómicas, en relación con el volumen y al tamaño de las mamas, se nos presentó dificultades al momento de posicionar la mama en el receptor de imagen. En el caso de las mamas jóvenes que presentan mayor cantidad de tejido glandular, la obtención de la imagen era tediosa, principalmente en la proyección OML donde se dificulta la visualización del músculo pectoral debido al mayor volumen que presenta. Asimismo, en pacientes con mamas muy grandes, sin importar el tipo de tejido predominante, el inconveniente encontrado es que las mamas no abarcan en todo el detector de imagen por lo que muchas veces la imagen sale incompleta(5).

## 4. FACTORES DE EXPOSICIÓN

En ocasiones, se comprimía la mama manualmente con el pedal del equipo, debido a la poca tolerancia al dolor, ello origina que el equipo elija los factores de exposición de forma automática y no siempre se obtenía una imagen de calidad. Por lo tanto, al no comprimir la mama con la fuerza suficiente para extender el tejido, el equipo asume que la mama presenta un mayor espesor o densidad por lo que el equipo programaba factores más elevados de exposición respecto al kV, mAs y tipo de ánodo, dando como resultado una imagen de bajo contraste generando aumento de la dosis de radiación en la mama(6–8).

## 5. INCORRECTA COMPRESIÓN DE LA MAMA

Una comprensión inadecuada nos generaba imágenes de baja resolución y contraste, dando como resultado una imagen de baja calidad, lo que genera perjuicios en el tamizaje(7).

### e. ESTRATEGIA APLICADA

Hemos evidenciado que las consideraciones técnicas a emplear en el proceso de un estudio mamográfico son los siguientes:

#### 1. ENTREVISTA DEL PACIENTE

Nos aseguramos de que la paciente no esté gestando, no lleve desodorante o cremas en el área de las mamas y las axilas; examinar si tiene lunares o cicatrices en el área a estudiar; verificar si presenta irregularidades en la piel o secreción en los pezones. Además, consultar datos como la fecha de su menarquia y de su última menarquia y de su última menstruación, antecedentes familiares, número de hijos y de abortos.(5)

#### 2. INFORMACIÓN DEL ESTUDIO MAMOGRÁFICO

A la paciente se le informa el proceso de la mamografía, así como las proyecciones y el posicionamiento de las mamas. Es importante transmitir tranquilidad y seguridad para que se relaje durante el proceso. Se le explica que el estudio lo realizará un profesional, sobre todo que es esencial la compresión para obtener imágenes de calidad y que esto no le ocasionará ningún tipo de daño(5).

#### 3. POSICIONAMIENTO DE LA MAMA SEGÚN LAS PROYECCIONES MAMOGRÁFICAS

Se realizan dos proyecciones principalmente, primero la proyección craneocaudal y luego la oblicua mediolateral. En el caso de las mamas más voluminosas, se verifica que el borde de la axila encaje en la esquina del detector, observar que el hombro y la mano de la paciente estén apoyados en el equipo de manera equidistante y realizar una compresión firme de las mamas. Por otro lado, en el caso de las mamas más pequeñas, se le indica a la paciente que podría ser incómodo, ya que se tiene que lograr observar todo el tejido mamario(5).

#### 4. FACTORES DE EXPOSICIÓN

En el caso de una mama más voluminosa, se utiliza una mayor dosis para poder adquirir imágenes mamográficas adecuadas. Asimismo, se realiza una correcta compresión, ya que a mayor espesor se utilizan mayores factores de exposición(7).

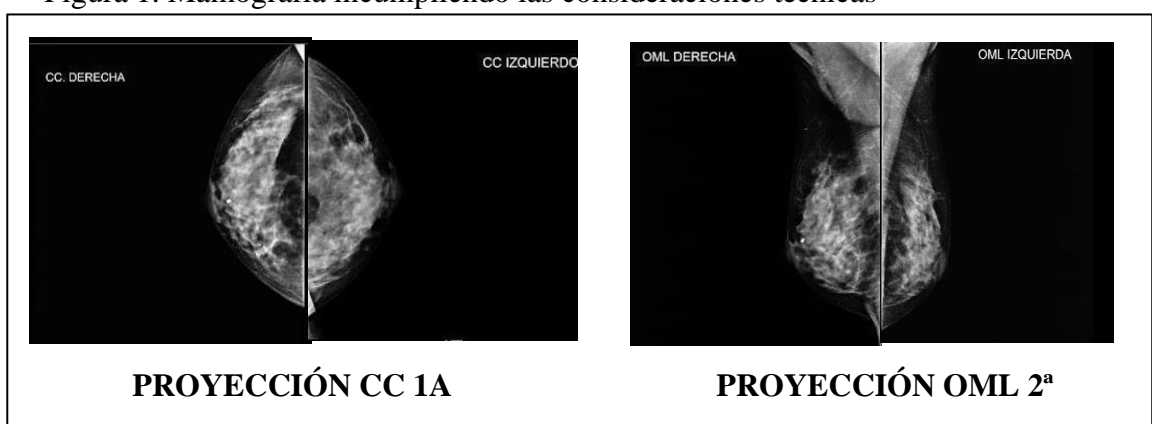
#### 5. COMPRESIÓN DE LA MAMA

Para posicionar correctamente nos colocamos en el lado contralateral a la mama a evaluar y se comprime hasta que el tejido quede firme al tacto. La compresión es primordial para la obtención de la mamografía con dosis bajas de exposición y una óptima calidad de imagen, debido a que permite separar las estructuras superpuestas, disminuye el grosor e inmoviliza el tejido para evitar la borrosidad de la imagen(6,8).

#### f. RESULTADOS

A pesar de las dificultades que se presentaron, se obtuvieron imágenes de calidad, ya que se aplicaron las consideraciones técnicas adecuadas manejando el estado emocional de la paciente, explicando y orientando correctamente la entrevista previa. Así mismo, se aplicó un adecuado posicionamiento y compresión de las mamas, así como el empleo de bajas dosis de exposición. Con ello, se beneficia y contribuye al diagnóstico oportuno de las lesiones mamarias.

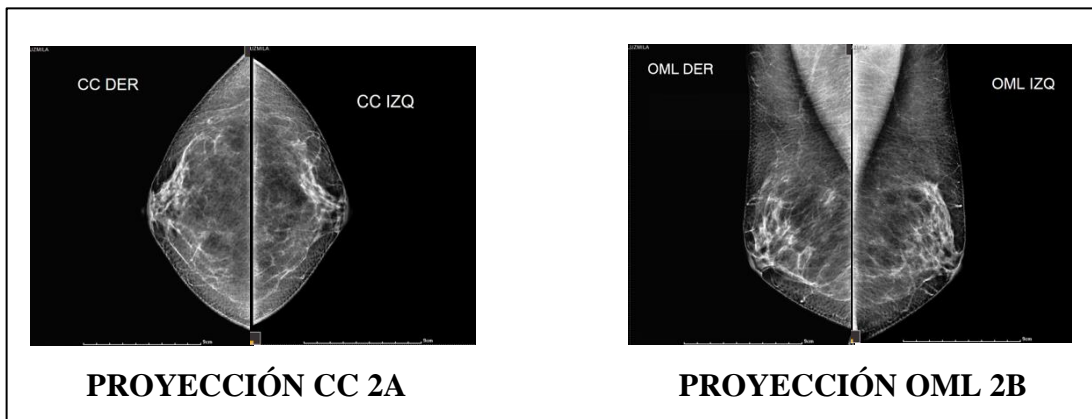
Figura 1. Mamografía incumpliendo las consideraciones técnicas



Elaboración propia.

En la Figura 1, en ambas proyecciones, tanto la craneocaudal como la oblicua mediolateral, no se aplicaron correctamente las consideraciones técnicas. En cuanto a la imagen de la proyección CC se logra visualizar un pliegue. En la proyección OML, no se logra visualizar el borde inframamario.

Figura 2. Mamografía cumpliendo las consideraciones técnicas



Elaboración propia.

En la Figura 2, en ambas proyecciones, tanto la craneocaudal como oblicua mediolateral, se aplicaron correctamente las consideraciones técnicas. Por un lado, en la entrevista previa, se compartió la información completa y la explicación del estudio, la paciente comprendió y aceptó con seguridad la realización del estudio mamográfico. Por otro lado, en cuanto a la imagen en la proyección CC, se logra visualizar el tejido mamario en su totalidad y el pezón está de perfil. En la proyección OML, se visualiza el pezón de perfil, el ángulo inframamario y el músculo pectoral.

## VII. COMPETENCIAS PROFESIONALES UTILIZADAS

A continuación, se presentarán los cursos, competencias y aptitudes adquiridas, así como también la justificación.

Cuadro 1. Cursos y competencias utilizadas en el TSP

CURSOS	COMPETENCIAS Y APTITUDES ADQUIRIDAS	JUSTIFICACIÓN
Tecnología en diagnóstico por imágenes con radiaciones ionizantes	<ul style="list-style-type: none"> <li>- Habilidad para reconocer los equipos de radiodiagnóstico.</li> <li>- Identificar las diferentes proyecciones a utilizar.</li> </ul>	La contribución de este curso tanto teórico como práctico nos ayudó a reconocer y manipular los equipos tales como equipos de rayos X y mamógrafos. Esto se debe a que complementamos la clase teórica de proyecciones con lo práctico en los hospitales, aplicando las diferentes proyecciones según cada estructura anatómica.
Anatomía radiológica	<ul style="list-style-type: none"> <li>- Capacidad para reconocer estructuras anatómicas.</li> </ul>	Con ello, pudimos reconocer debidamente las estructuras anatómicas, ya que para la realización de cada estudio radiológico se necesita conocer puntos de referencias anatómicos.
Semiología radiológica	<ul style="list-style-type: none"> <li>- Capacidad de identificar patologías mediante imágenes médicas.</li> </ul>	Se consigue identificar según algunos signos radiológicos las patologías que el paciente podía padecer, con el fin de poder a nuestro criterio agregar alguna proyección radiológica y denotar aún más la patología.
Instrumentación y Equipos en Diagnóstico por Imágenes	<ul style="list-style-type: none"> <li>- Tiene como propósito reconocer los equipos, instrumentos y accesorios utilizados en la ejecución de exámenes de diagnóstico.</li> </ul>	Se pudo identificar los diferentes equipos de mamografía digital y tomosíntesis, los factores de exposición, así como los principios físicos del efecto talón para conseguir imágenes de alta calidad.

Elaboración propia.

### **VIII. APORTES A LA CARRERA (COMPETENCIAS ADQUIRIDAS EN LA PRÁCTICA PROFESIONAL NUEVAS O COMPLEMENTARIAS)**

Se presentan los cursos y aportes a la carrera, asimismo la sugerencia de un nuevo curso.

Cuadro 2. Aportes del TSP a la carrera

<b>CURSO*</b>	<b>APORTES Y CAMBIOS QUE SE SUGIEREN AL CURSO</b>
Tecnología en diagnóstico por imágenes con radiaciones ionizantes	Se debería extender el curso y ser dividido por especialidades tanto para el área de rayos X, densitometría y mamografía. Ya que, cada área tiene una manera distinta de trabajar con respecto a los protocolos que se aplica, ya sea en el posicionamiento del paciente por cada proyección, influyendo en ello las diferentes tecnologías con la que se cuenta(3,5).
Tecnología en mamografía *	Se debe de implementar el curso mencionado, ya que el progresivo avance tecnológico de los estudios realizados específicamente en el área de mamografía se ha vuelto más complejos, por lo que consideramos que el Tecnólogo Médico debe estar preparado para el manejo tanto de los equipos convencionales como el de los más modernos y novedosos. Debido a ello, es que resulta importante introducir un curso netamente enfocado al área de mamografía tanto teórico como práctico(20).

Elaboración propia.

## **IX. CONCLUSIÓN**

Finalmente, las consideraciones técnicas implementadas, basadas en la evidencia, y en nuestra experiencia profesional que se enfocaron en una adecuada entrevista a la paciente, posicionamiento correcto de la mama, indicaciones e información brindada al paciente sobre el proceso del estudio que se le realizara, emplear una compresión adecuada de las mamas y, por último, utilizar los factores de exposición idóneos. Todo ello permitió obtener imágenes de calidad diagnóstica a bajas exposiciones de radiación, siguiendo las recomendaciones del Colegio Americano de Radiología (ACR: “American College of Radiology”), así como los documentos regulatorios internacionales revisados para la mamografía (Mammography Quality standards act MQsa:Quality standards act).

## X. REFERENCIAS

1. Grabinski VF, Brawley OW. Disparities in Breast Cancer. *Obstet Gynecol Clin North Am.* 1 de marzo de 2022; 49(1):149-65.
2. Ministerio de Salud [MINSA]. Plan nacional para la prevención y control de cáncer de mama en el Perú [Internet]. Lima: MINSA; 2017 [citado 13 de febrero de 2024]. Disponible en: <https://bvs.minsa.gob.pe/local/MINSA/4234.pdf>
3. Organización Mundial de la Salud [OMS]. Garantía de calidad de los servicios de mamografía: normas básicas para américa latina y el caribe [Internet]. Washigton DC: OMS; 2016 [citado 13 de febrero de 2024]. 48 p. Disponible en: <https://iris.paho.org/bitstream/handle/10665.2/31293/9789275319260-spa.pdf?sequence=7&isAllowed=y>
4. World Health Organization. WHO position paper on mammography screening [Internet]. Geneva: World Health Organization; 2014 [citado 18 de enero de 2024]. 78 p. Disponible en: <https://iris.who.int/handle/10665/137339>
5. Ministerio de Salud de la Nación. Manual Operativo para el uso de Mamografía en Tamizaje. Programa de control de cáncer de mama [Internet]. Buenos Aires: INC; 2018 [citado 13 de febrero de 2024]. 82 p. Disponible en: <https://bancos.salud.gob.ar/sites/default/files/2018-10/0000000013cnt-10-manual-operativo-de-uso-de-mamografia.pdf>
6. Ramos O, Villarreal M. Factores que afectan la dosis en Mamografía. *Radiobiología* [Internet]. 2008 [citado 13 de febrero de 2024]; 8(1):190-3. Disponible en: [http://www-rayos.medicina.uma.es/rmf/radiobiologia/revista/Numeros/RB8\(2008\)190-193.pdf](http://www-rayos.medicina.uma.es/rmf/radiobiologia/revista/Numeros/RB8(2008)190-193.pdf)
7. Blanco S, Di Risio C, Andisco D, Rojas RR, Rojas RM. Parámetros mamográficos: compresión, dosis y disconfort. *Rev Argent Radiol* [Internet]. 2017 [citado 13 de febrero de 2024]; 81(2):100-4. Disponible en: <https://ri.conicet.gov.ar/handle/11336/86225>



8. Valores de compresión aplicados en un examen de mamografía y su relación con la dosis de radiación en pacientes de 40-60 años. Hospital Nacional Dos de Mayo. Enero-marzo 2013 [tesis de pregrado en Internet]. Lima: Universidad Nacional Mayor de San Marcos, 2013. 98 p. Disponible en: <https://core.ac.uk/download/pdf/323352154.pdf>
9. Ellis H, Mahadevan V. Anatomy and physiology of the breast. *Surg Oxf*. 1 de enero 2013; 31(1):11-4.
10. Frank ED, Long BW, Smith BJ. Merrill. Atlas de Posiciones Radiográficas y Procedimientos Radiológicos, 3 vols.+ evolve. Barcelona: Elsevier; 2010. 1646 p.
11. Giuliano AE, Edge SB, Hortobagyi GN. Eighth Edition of the AJCC Cancer Staging Manual: Breast Cancer. *Ann Surg Oncol*. 1 de julio de 2018; 25(7):1783-5.
12. Yaffe MJ. Digital mammography: The excitement of creating a new imaging modality. *Med Phys* [Internet]. 2023 [citado 13 de febrero de 2024]; 50(1):117-21. Disponible en: <https://doi.org/10.1002/mp.16241>
13. Autier P, Boniol M. Mammography screening: A major issue in medicine. *Eur J Cancer*. 1 de febrero de 2018; 90:34-62.
14. Avilés Goin LC. Calidad en la imagen mamográfica según el posicionamiento de la mama. Instituto especializado en cáncer. Octubre-diciembre, 2019. Universidad Nacional Mayor de San Marcos [Internet]. 2021 [citado 25 de marzo de 2024]; Disponible en: <https://cybertesis.unmsm.edu.pe/handle/20.500.12672/16669>
15. Blanco S, Andisco D, Jiménez P, Luciani S. Calidad de la mamografía y tamizaje del cáncer de mama en Argentina. *Rev Panam Salud Pública* [Internet]. 2019 [citado 13 de febrero de 2024]; 43:e63. Disponible en: <https://doi.org/10.26633/RPSP.2019.63>
16. García KJ, Ocampo JD, Pardo M del P, Aguilar T, Ruiz CA, Castaño A. Calidad de las imágenes, la lectura y el servicio de mamografía en cuatro centros de imagenología de Manizales, Colombia. *Biomédica*. 19 de marzo de 2021; 41(1):52-64.

17. García-Luna KJ, Ocampo-Ramírez JD, Pardo-Bustamante M del P, Ruiz-Villa CA, Castaño-Vélez AP. Criterios, métodos y guías de análisis y evaluación para el control de calidad de la imagen y lectura de la mamografía: una revisión meta-narrativa. *An Radiol México* [Internet]. 2019 [citado 9 de enero de 2024]; 18(2):108-118. Disponible en: [https://www.analesderadiologiamexico.com/frame\\_esp.php?id=55](https://www.analesderadiologiamexico.com/frame_esp.php?id=55)
18. de Munck L, Siesling S, Fracheboud J, den Heeten GJ, Broeders MJM, de Bock GH. Impact of mammographic screening and advanced cancer definition on the percentage of advanced-stage cancers in a steady-state breast screening programme in the Netherlands. *Br J Cancer*. septiembre de 2020; 123(7):1191-7.
19. American College of Radiology Council [ACR]. ACR Practice parameter for the performance of screening and diagnostic mammography [Internet]. 2023 [citado 13 de febrero de 2024]. 13 p. Disponible en: <https://www.acr.org/-/media/ACR/Files/Practice-Parameters/Screen-Diag-Mammo.pdf>
20. Sechopoulos I, Teuwen J, Mann R. Artificial intelligence for breast cancer detection in mammography and digital breast tomosynthesis: State of the art. *Semin Cancer Biol*. 1 de julio de 2021; 72:214-25.

## XI. Anexos

### Anexo 1. Protocolo de seguridad de mamografía (referencia: acr 2018)

#### 1. DATOS GENERALES DEL PACIENTE:

1.1.Nombre completo de la paciente: \_\_\_\_\_

1.2.Edad: \_\_\_\_\_ años

1.3.DNI o Carnet de extranjería: \_\_\_\_\_

1.4.Fecha de nacimiento: \_\_\_\_\_

#### 2. ENTREVISTA A LA PACIENTE:

2.1.Resultado de la prueba cuantitativa de gonadotropina coriónica humana (hCG): Positivo  Negativo

2.2.Fecha de primera regla: \_\_\_\_\_

2.3.Fecha de última regla: \_\_\_\_\_

2.4.Métodos anticonceptivos: Sí  No

En caso responda sí, especifique: \_\_\_\_\_

2.5.¿Se ha aplicado algún tipo de cremas o desodorante en axilas o mamas?

Métodos anticonceptivos: Sí  No

2.6.Antecedentes familiares con cáncer: Sí  No

En caso responda sí, especifique: \_\_\_\_\_

\*(C.A. mama, cuello uterino, colon).

2.7.N.º de hijos: \_\_\_\_\_

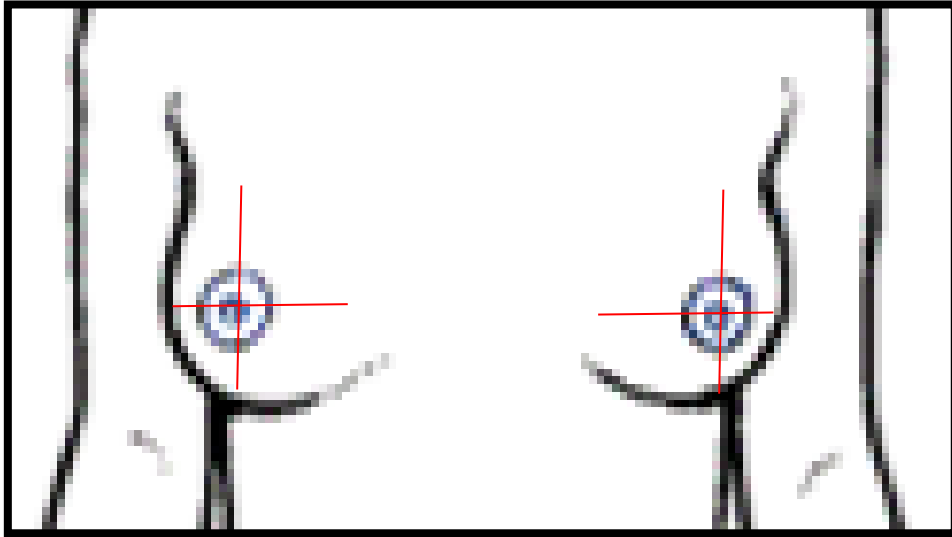
2.8.N.º de abortos: \_\_\_\_\_

#### 3. EXAMINACIÓN A LA PACIENTE:

3.1.Existe la presencia de irregularidades en la piel o secreción en los pezones, masas palpables, ganglios inflamados? Sí  No

En caso responda sí, especifique: \_\_\_\_\_

3.2.Examinar lunares y/o cicatrices, dibujarlo en la imagen:



#### **4. INFORMACIÓN DEL ESTUDIO MAMOGRÁFICO:**

Primero nos presentamos con el paciente indicándole que el encargado del estudio es un especialista en el tema, es decir el tecnólogo médico en radiología.

Luego se le indica a la paciente que se realizarán dos proyecciones en cada mama tanto derecha como izquierda. Asimismo, se le indica que por cada proyección es importante la compresión de las mamas, por lo que sentirá un dolor tolerable que no le causará ningún tipo de daño.

Por último se le indica a la paciente que durante cada proyección no deberá moverse de la posición en la cual el tecnólogo la deja, ya que podría ocasionar borrosidad en la imagen.

## 5. POSICIONAMIENTO DE LAS MAMAS SEGÚN LAS PROYECCIONES MAMOGRÁFICAS:

Se realizan dos proyecciones principalmente; la proyección craneocaudal (CC) y la oblicuamediolateral (OML).

CRANEOCAUDAL (CC)	OBLICUAMEDIOLATERAL (OML)
<ul style="list-style-type: none"> <li>● El equipo de mamografía se eleva a nivel del ángulo inframamario.</li> <li>● El pezón se alinea al área central del portachasis.</li> <li>● Se sujeta a la paciente para que no se incline o se mueva, y con una mano se estira delicadamente la mama hacia adelante.</li> <li>● Se comprime la mama utilizando el pedal del equipo, vamos estirando y retirando los dedos en dirección al pezón, en relación a la compresión firme. Asimismo, que no se observen pliegues.</li> </ul>	<ul style="list-style-type: none"> <li>● El equipo se inclina 45°, colocando la hendidura de la axila en el borde superior del portachasis.</li> <li>● Se procede a hiperextender con la mano la mama y la zona axilar en el portachasis.</li> <li>● Se verifica que todo el área este dentro del campo, el músculo pectoral cruce el portachasis, el pezón este de perfil y no se observen pliegues. Y se finaliza compriendo el área de manera firme.</li> </ul>

## 6. COMPRESIÓN DE LA MAMA:

A la paciente se le comprime la mamá hasta que quede firme, este procedimiento puede ser automático o manual, tomando en cuenta los valores de compresión (10 N - 200 N) en relación al grosor de la mama. La fuerza promedio aplicada es de 80 N hasta 120 N.

## 7. APLICACIÓN DE LOS FACTORES DE EXPOSICIÓN:

Los factores de exposición se va seleccionar de acuerdo al grosor de la mamá se puede realizar de manera automática CAE o de forma manual. Los valores de la exposición son los siguientes:

Factores técnicos y factores de exposición		Rango de operación
Corriente	:	30 mA - 110 mA
Corriente instantánea	:	12.7mAs a 74.4mAs
Voltaje	:	20 kV - 35 kV
Dosis glandular por mama	:	0.4mGy a 1.8mGy
Combinación ánodo/filtro	:	Mo/Mo/Rh
Rango de espesores medidos	:	2.1cm a 7cm

**ANEXO II: Carta de Autorización de uso de imágenes  
mamográficas.**



San Martín de Porres, 04 de Marzo 2024

**CARTA N° 033 -2024 - CMCH/DM**

Señoritas  
**JAQUELINE ORTIZ ROA**  
**BRENDA SOEL CACHAY**  
Presente.-

*Referencia: Trabajo "Consideraciones técnicas aplicadas en las mamografías digitales para asegurar imágenes de calidad en el tamizaje de cáncer de mama en una clínica privada de Lima"*

De mi consideración:

Luego de saludarlas muy cordialmente, me dirijo a ustedes con relación al documento de la referencia, donde nos solicitan la autorización para el uso de las imágenes de dos estudios mamográficos.

Al respecto, les comunicamos que luego de haber revisado su solicitud, se autoriza la utilización de las imágenes solicitadas con los cuidados éticos correspondientes.

Sin otro particular, aprovechamos la oportunidad para reiterarle mi consideración y estima personal.

Atentamente,

CLÍNICA MÉDICA CAYETANO HEREDIA S.A.

DR. LUIS JAUREGUI LINARES  
SUB-DIRECTOR MÉDICO  
C.M.P. 20144 P. 154 A 03188

c.c. Servicio de Radiología



Clínica Médica Cayetano Heredia

Encuétranos: (Búscanos en google como CMCH )



Av. Honorio Delgado N° 370 Urb. Ingeniería - San Martín de Porres

**ANEXO III: Certificado de Control de Calidad del  
equipo de mamografía.**



**FIS-MED S.A.C.**  
RADIODIAGNOSTICO – MEDICINA NUCLEAR  
RADIOTERAPIA – PROTECCION RADIOLOGICA



AUTORIZACION: N° 50226.E3 IPEN-OTAN

**CERTIFICADO DE CONTROL DE CALIDAD**

N°: 6089.23-CCC.RX-MM-FISMEDS.A.C.

**OTORGADO A:**

**CLINICA MEDICA CAYETANO HEREDIA S.A.**  
AV. ALMIRANTE GUISE N° 2171  
LINCE – LIMA

**EQUIPO: RAYOS X MAMOGRAFIA**

**MARCA:**  
**PLANMED**

**MODELO:**  
**SOPHIE CLASSIC**

**SERIE N°:**  
**XECVMD 32374**

EXPEDICION: 17 JULIO 2023  
VIGENCIA : 16 JULIO 2024  
REFERENCIA: INF.TEC.6233-23.ccrx.mm-FisMedS.A.C.



  
Lic. Boris Mera Y.  
Lic. IPEN N°0525-05  
FIS - MED S.A.C.  
GERENTE GENERAL