



UNIVERSIDAD PERUANA  
**CAYETANO HEREDIA** | Facultad de  
**MEDICINA**

**IMPORTANCIA DE LA TOMOGRAFÍA EN EL  
DIAGNÓSTICO DE HEMATOMAS SUBDURAL Y EPIDURAL**

**IMPORTANCE OF TOMOGRAPHY IN THE DIAGNOSIS OF SUBDURAL  
AND EPIDURAL HEMATOMAS**

**TRABAJO ACADÉMICO PARA OPTAR POR EL TÍTULO DE  
SEGUNDA ESPECIALIDAD PROFESIONAL EN  
TECNOLOGÍA EN TOMOGRAFÍA COMPUTARIZADA**

**AUTOR:**

**Guadalupe Ruiz Patiño**

**ASESOR:**

**Eduardo Portal Murrugarra**

**LIMA -PERÚ  
2024**



**ASESOR DE TRABAJO ACADÉMICO**

**Mg. Eduardo Portal Murrugarra**

Departamento Académico de Tecnología Médica

ORCID: 0000-0003-1898-2754

## **DEDICATORIA**

*La presente monografía está dedicada especialmente a Dios, que cada día me acompaña en el desarrollo de mi vida personal y profesional. A mi esposo e hijos por todo su apoyo absoluto y comprensión en este largo camino que emprendo para adquirir los conocimientos que me permitan brindar el mejor servicio a mis pacientes A mis padres y en especial a mi sra. Madre que hoy ya no está físicamente conmigo, pero que estoy segura se sentirá muy orgullosa al verme lograr mis objetivos. A mis profesores y asesores que mediante sus enseñanzas han permitido que la culminación de este trabajo sea posible.*

## **AGRADECIMIENTO**

Al Mg. Eduardo Portal Mugarra por el valioso apoyo incondicional en el asesoramiento de mi trabajo académico.

A los licenciados Néstor Tenio Obregón. Wayner Santos García, Bladimir Viton Zorrila por su paciencia y enseñanza durante el proceso del desarrollo de la especialidad.

A la Universidad Peruana José Cayetano Heredia por habernos acogido todos estos meses que duró el desarrollo de nuestra segunda especialidad profesional.

A mi hija Fernanda María, por su gran ayuda y ser mi estímulo en emprender a ser mejor cada día.

## **FINANCIAMIENTO**

La presente monografía es autofinanciada por el autor.

## **DECLARACIÓN DE CONFLICTO DE INTERES**

La autora declara no tener conflicto de interés



UNIVERSIDAD PERUANA  
**CAYETANO HEREDIA** | Facultad de  
**MEDICINA**

**IMPORTANCIA DE LA TOMOGRAFÍA EN EL  
DIAGNÓSTICO DE HEMATOMAS SUBDURAL Y EPIDURAL**

**IMPORTANCE OF TOMOGRAPHY IN THE DIAGNOSIS OF SUBDURAL  
AND EPIDURAL HEMATOMAS**

**TRABAJO ACADÉMICO PARA OPTAR POR EL TÍTULO DE  
SEGUNDA ESPECIALIDAD PROFESIONAL EN  
TECNOLOGÍA EN TOMOGRAFÍA COMPUTARIZADA**

**AUTOR**

**GUADALUPE RUIZ PATIÑO**

**ASESOR**

**EDUARDO ALEJANDRO PORTAL MURRUGARRA**

**LIMA - PERÚ**

**2024**

## 1% Similitud general

El total combinado de todas las coincidencias, incluidas las fuentes superpuestas, para ca...

### Filtrado desde el informe

- Fuentes de Internet

### Fuentes principales

- 0% Fuentes de Internet
- 1% Publicaciones
- 0% Trabajos entregados (trabajos del estudiante)

### Marcas de integridad

N.º de alertas de integridad para revisión

No se han detectado manipulaciones de texto sospechosas.

Los algoritmos de nuestro sistema analizan un documento en profundidad para buscar inconsistencias que permitirían distinguirlo de una entrega normal. Si advertimos algo extraño, lo marcamos como una alerta para que pueda revisarlo. Una marca de alerta no es necesariamente un indicador de problemas. Sin embargo, recomendamos que preste atención y la revise.

## **TABLA DE CONTENIDO**

Dedicatoria

Agradecimientos

Declaración del autor

RESUMEN

I. INTRODUCCIÓN.....1

1.1. Marco Teórico.....1

1.2. Justificación .....5



1.3. Antecedentes.....	8
1.4. Problemática .....	12
II. OBJETIVOS.....	15
2.1 Objetivo General.....	15
2.2 Objetivos Específicos .....	15
III. CUERPO.....	16
3.1 Resultados.....	16
IV. CONCLUSIONES .....	19
V. REFERENCIAS BIBLIOGRÁFICAS.....	21
VI. ANEXOS.....	

## **RESUMEN**

Las hemorragias intracraneales constituyen una de las principales emergencias en neurocirugía, con una tasa de mortalidad que llega al 35%. La detección temprana está directamente asociada con un mejor desarrollo clínico. En este escenario, la tomografía se constituye como la técnica predilecta para el diagnóstico, ya que ha evidenciado su destacada eficacia al identificar lesiones que requieren intervención quirúrgica inmediata y al proporcionar datos pronósticos relevantes sobre el estado del paciente.

Objetivo: describir la importancia de la tomografía en el diagnóstico de hematomas subdural y epidural. Tipo de estudio: Monografía. Metodología:

Se ha realizado una revisión y análisis bibliográfico en PubMed, Lilacs, además se ha hecho uso de textos científicos de diferentes fuentes.

Resultados: De la revisión de los 20 artículos, se encuentra una prevalencia de 24.63% para los hematomas subdurales y en un 11.4% los epidurales que fueron diagnosticados con tomografía computada dando valor a la importante ayuda diagnóstica que ofrece esta técnica ya que el tratamiento inmediato es relevante para los pacientes en esta condición.

Conclusión: Según los datos analizados la tomografía tiene una importancia muy relevante para el diagnóstico de este tipo de patologías ofreciendo características inequívocas del tipo de hematoma extensión, desviación de línea media fracturas y demás lesiones, debido a sus reconstrucciones multiplanares y en 3D.

Palabras clave: Tomografía computarizada , hematomas subdural, hematoma epidural

#### ABSTRACT

Intracranial hemorrhages constitute one of the main emergencies in neurosurgery, with a mortality rate that reaches 35%. Early detection is directly associated with better clinical development. In this scenario, tomography is the preferred technique for diagnosis, since it has demonstrated its outstanding effectiveness in identifying lesions that require immediate surgical intervention and in providing relevant prognostic data about the patient's condition.

Objective: to describe the importance of tomography in the diagnosis of subdural and epidural hematomas. Type of study: Monograph. Methodology: A bibliographic review and analysis has been carried out in PubMed, Lilacs, Google Scholar, and

scientific texts from different sources have also been used.

Results: From the review of the 20 articles, a prevalence of 24.63% was found for subdural hematomas and 11.4% for epidural hematomas that were diagnosed with computed tomography, giving value to the important diagnostic help that this technique offers since the immediate treatment is relevant for patients in this condition.

Conclusion: According to the data analyzed, tomography has a very relevant importance for the diagnosis of this type of pathologies, offering unequivocal characteristics of the type of hematoma extension, midline deviation, fractures and other injuries, due to its multiplanar and 3D reconstructions.

Keywords: Computed tomography, subdural hematomas, epidural hematoma

## I. INTRODUCCIÓN

### 1.1. MARCO TEÓRICO:

Un desafío para la salud pública actual por su alta carga de morbimortalidad en la población joven es la lesión traumática cerebral, se estima que cada año se ven afectadas diez millones de personas (1,2). De la lesión cerebral traumática total, un 2% abarcan los hematomas epidurales y subdurales (2), la acumulación de sangre en espacios específicos del cerebro, presentan tasas de mortalidad notablemente elevadas, alcanzando cifras preocupantes que llegan hasta el 35%. La alta tasa de mortalidad subraya la importancia de estrategias de diagnóstico rápido, evaluación precisa y tratamiento quirúrgico oportuno en la gestión de estos casos, destacando la necesidad de una atención médica especializada y coordinada para optimizar los resultados clínicos en los pacientes.

El hematoma epidural es un cúmulo de líquido sanguíneo entre la membrana de la duramadre y la parte interior del cráneo, representa una lesión sumamente peligrosa, que puede requerir una atención urgente y puede relacionarse con importantes secuelas, incluso hasta la muerte, si es que no son atendidas a tiempo (4). Con respecto a la epidemiología, los hematomas epidurales representan el 1 al 4 por ciento de los casos de contusiones cerebrales y en el 5 al 15 por ciento de las series de autopsias (5). Clásicamente la clínica sugiere un patrón común que es la pérdida de la conciencia, posteriormente un intervalo de lucidez luego la

capacidad neurológica se ve deteriorada rápidamente, esto debido a la presencia de herniación uncal que se produce al ejercer una presión sobre la masa encefálica debido a la presencia del contenido sanguíneo extra axial. (6). La tomografía multicorte cerebral es la primera línea que seguir con respecto al diagnóstico de imagen en un paciente con traumatismo craneoencefálico (TCE), ya que representa un método rápido en la que la mayoría de instituciones tienen acceso y con alta sensibilidad para este tipo de patologías. La presencia de sangre implica una mayor absorción de los rayos x presentándose como una imagen hiperdensa (blanca) en las primeras horas hasta los primeros días, luego va pareciéndose al tejido cerebral y por último termina de hacerse hipodenso (6).

El hematoma epidural se aprecia como una imagen extra axial y biconvexa, un gran porcentaje de estos hematomas tienen densidad alta, pero el resto, puede presentar un cuadro de inicio de hemorragia activa lo cual se evidencia con un hallazgo hiperintenso (4).

El tratamiento de la hipertensión intracraneal es la principal preocupación en los pacientes con lesiones craneales. En pacientes con hipertensión intracraneal refractaria a manejo médico, la craniectomía descompresiva es una alternativa a considerar (7). La mortalidad en adultos y niños es de aproximadamente 10 y 5 por ciento, respectivamente (8). Los factores de mal pronóstico incluyen los déficits neurológicos graves, la presencia de anomalías pupilares, un volumen de hematoma más grande o el nivel de desplazamiento medial del cerebro y un traumatismo o trastornos de la coagulación coexistentes (9). En Perú, se reportó

una prevalencia de 18.1% de hematoma epidural presentando una mortalidad del 29.6% (10). Las complicaciones del hematoma epidural pueden ser muy graves y letales si no se puede diagnosticar a tiempo y no recibe atención inmediata.

Las complicaciones posibles incluyen: hernia cerebral, la cual puede ocasionar inconciencia o hasta la muerte, secuelas neurológicas o epilepsias (11).

Otra presentación del hematoma es el hematoma subdural, causado por la presencia de una colección anormal sanguínea en el espacio entre la envoltura de la duramadre y la aracnoides, generalmente como consecuencia de una lesión traumática. La incidencia de presentación es más alta entre adolescentes y adultos jóvenes, el hematoma subdural agudo es de rara presentación en pacientes mayores de 50 a 60 años (12).

Los hematomas subdurales se clasifican en: agudos (3 días posteriores al evento traumático), subagudos (entre 3 a 21 días) y crónicos (después de los 21 días)

La fase aguda a pesar de haber habido intervención quirúrgica puede llegar a una morbimortalidad entre 50 a 90 %, comúnmente el evento es superior al del hematoma epidural y frecuentemente viene acompañado de daño cerebral, debido a ello tienen pronóstico reservado. Tiene una configuración de medialuna en las imágenes tomográficas. Generalmente se necesita craneotomía urgente y antiepilépticos debido a las probables crisis convulsivas (13).

La indicación terapéutica es la evacuación quirúrgica mediante craneotomía,

mientras que en la presentación crónica se puede optar por evacuación quirúrgica con o sin drenaje subdural (12).

La fase subaguda se caracteriza porque mediante la tomografía se observa una imagen isodensa que muy pocas veces se necesita ampliar con resonancia magnética (14).

La fase crónica, se puede encontrar generalmente en adultos mayores y pacientes con problemas de alcohol los cuales presentan atrofia cerebral y los que estén con tratamiento de anticoagulantes (10).

La Tomografía Espiral multicorte emplea una tecnología de tercera generación cuya característica es el desplazamiento constante de la camilla con un tubo de rayos x en movimiento girando alrededor de esta. Estos equipos ofrecen imágenes de alta resolución temporal respecto a los órganos en movimiento, con el avance tecnológico se ha podido adquirir imágenes con el menor tiempo posible pudiendo realizar estudios en pacientes poco colaboradores o en estado de inconciencia y con dosis de radiación extremadamente bajas que van a estar de acuerdo con la contextura del paciente (17).

A través de la revisión y contrastando la literatura disponible se demuestra que un diagnóstico oportuno, a capacidad de diferenciar los tipos de hematomas, presencia o no de efecto de masa, el control de la evolución de estas patologías y la planificación quirúrgica son pilares fundamentales que resaltan la importancia de esta herramienta diagnóstica, proporcionando información rápida y precisa sobre la condición del paciente.

## **2.2 Definición de Términos**

### Tomografía computarizada:

Técnica diagnóstica donde se adquieren múltiples imágenes usando rayos x alrededor del cuerpo. Esta data se procesa digitalmente para reconstruir imágenes en múltiples planos(17).

### Traumatismo craneoencefálico:

Lesión a nivel del encéfalo producto de un trauma externo, ocasionando problemas en el estado de conciencia del paciente y/o disminución de la atención, conducta y manejo de las emociones (18).

### Hematoma:

Aglomeración sanguínea extravasada y atrapada en un órgano o tejido, como producto final de un traumatismo (19).

### Craneotomía:

Intervención microquirúrgica que tiene como objetivo realizar una grande apertura craneal para poder realizar una maniobra terapéutica quirúrgica dentro del espacio intracraneal (20).

## **1.2. JUSTIFICACIÓN:**

Las contusiones a nivel cerebral pueden producir hematoma subdural y epidural,



siendo una de las principales causas de morbilidad que se presenta a menudo en las emergencias de los hospitales. En este contexto, el Tecnólogo Médico en radiología juega un papel crucial en la realización de óptimos estudios y de esta manera permitir identificar la etiología de las lesiones; mediante diferentes tipos de reconstrucciones multiplanares, que permiten evidenciar al médico información esencial para la toma de decisiones sobre el tratamiento adecuado y diferenciar si nos encontramos frente a una hematoma epidural o subdural-En el caso de los hematomas epidurales su localización va a ser entre el la capa de duramadre y el cráneo, y se va a ver una imagen hiperdensa en forma de lente biconvexa; en cambio en los hematomas subdurales su ubicación es entre la duramadre y aracnoides y la lesión tiene forma de semiluna.

El desarrollo de nuevas tecnologías ha permitido reducir el tiempo de adquisición de las imágenes haciendo posible una mejora en la resolución de las mismas optimizandose de esta manera los protocolos de estudio. El uso de la inteligencia artificial como herramienta para ubicar y cuantificar los hematomas de manera autónoma y en el mismo momento del estudio, la diferenciación entre sangre calcio y otros tejidos con la tomografía espectral; todos estos aspectos son manejados por el profesional de la salud aplicando estos nuevos aspectos tecnológicos de manera correcta y eficiente.

Considerando la información previamente expuesta, el propósito principal de este trabajo se centra en la minuciosa descripción y análisis de los hallazgos tomográficos vinculados a los hematomas subdurales y epidurales. Este enfoque

implica una detallada exploración de la anatomía afectada y la identificación de patologías conexas, con el propósito de agilizar y precisar la determinación de la etiología subyacente, reconociendo que la celeridad en el proceso diagnóstico desempeña un papel crucial en la capacidad para establecer un pronóstico certero. La meticulosa evaluación de los hallazgos tomográficos busca proporcionar una visión integral de la extensión y la ubicación de los hematomas, lo que, a su vez, permitirá una comprensión más profunda de las implicaciones clínicas. Describir la anatomía afectada no solo implica la identificación de la localización del hematoma, sino también la evaluación precisa de cualquier compromiso estructural adicional en el área circundante. Este análisis detallado se orienta hacia la identificación de patologías asociadas, lo que contribuirá a esclarecer las causas subyacentes y facilitará la toma de decisiones clínicas.

### **I.3. ANTECEDENTES:**

En la realización de este trabajo, se ha considerado como referencia diversas investigaciones sobre el tema elegido, en las cuales se cuentan estudios en el ámbito internacional y nacional esenciales para establecer conexiones y establecer una visión sobre nuestra situación y la de otros países, contribuyendo a la rigurosidad y relevancia del estudio en desarrollo.

En el ámbito de la investigación a nivel global, se ha podido realizar una minuciosa y exhaustiva revisión en la vasta literatura internacional.

Ilacutipa N. Hematomas intracraneales traumáticos y el tipo de intervención quirúrgica efectuada para su tratamiento, en el servicio de neurocirugía del Hospital Nacional Dos de Mayo, Lima- Perú. Pudieron ser revisados 457 pacientes pasaron a cirugía por hematomas intracraneales traumáticos, donde un 25.6% representan a los hematomas epidurales y un 50.4% subdurales, con respecto a la presentación “agudo: dentro de las 24 horas, subagudo; entre 2 y 10 días, crónico; más de 10 días”. Los hematomas subdurales agudos tuvieron localización fronto-temporoparieto- occipital (derecho o izquierdo) en un 58.5% de los casos, fronto-temporal en un 21.7% de los casos y de localización fronto-parietal en un 21.7% de casos. (22). En relación a la forma de los hematomas los hallazgos tomográficos coinciden con el artículo de Paredes Reyes, et al. En el cual sobresale la información que en los hematomas subdurales tienen una presentación en forma semilunar y las epidurales imágenes biconvexas. (23)

Con respecto a la presentación del hallazgo también existe coincidencia con el artículo de Huatta Navia Heraldina Helen et al. En el cual se describe que el hematoma epidural en la tomografía computarizada aparece clásicamente como una hiperdensidad con forma de lente convexa adyacente al cráneo. En el hematoma subdural en la tomografía computarizada se presenta uniformemente hiperdenso en forma de medialuna dentro de la cavidad intracraneal. (24)

Yamily Cruz L. et al. En su artículo sobre la tomografía axial computarizada en traumatismos craneoencefálicos se condujo a una investigación descriptiva con 917 pacientes a los cuales se obtuvieron imágenes tomográficas cuando ingresaron entre las primeras 24 horas posteriores al traumatismo craneoencefálico. Se habla de una lesión epidural al observarse bi convexidad en el sangrado siendo este hiperdenso debido a su contenido hematológico reciente. Se trata de un hematoma epidural cuando aparece un sangrado a este nivel de características semilunar y dependiendo del tiempo del trauma con diferentes densidades (25).

Además, en la publicación Tatiana Fuenmayor, Chrystin Quintanilla, et al. sobre el tratamiento en los hematomas subdurales crónicos, se coincide en los hallazgos que los diagnósticos de los hematomas subdurales se diagnostican mediante tomografía computarizada además de ellos estos suelen tener una presentación de imagen hiperdensa en su mayoría, pero también hay presentaciones cóncavos- convexos

(26). Se puede observar una diferencia significativa en los resultados de Pedro Gómez, et al. En su investigación clínica sobre la eventual transformación en aquellas características de la tomografía computarizada, presión intracraneal y tratamiento quirúrgico en grave traumatismo craneal donde el hematoma intracraneal único más frecuente fue el hematoma subdural, en 375 casos (20,5%), seguida por las contusiones en 309 casos (17%) y, por último, el hematoma epidural en 135 casos (7,4%) (27).

Viviana Martens y Santos Bravo en su artículo sobre el uso de la tomografía computarizada para diagnosticar traumatismo craneoencefálico se realizó una investigación descriptiva, constituyendo una muestra de 201 pacientes, entre hombres y mujeres, a los que se le realizó una tomografía para luego analizarlas. Además, la tomografía computarizada resulta ser el mejor método para poder diagnosticar el TCE por lo que supera a la radiografía pudiendo observar al encéfalo y cráneo a la vez. (28).

Ariel Varela Hernández, et al. En su investigación el monitoreo imagenológico estructural del encéfalo en pacientes con traumatismo encéfalo craneano se practica habitualmente, para ello es importante saber las diferencias entre las imágenes para el diagnóstico de hematomas epidurales y subdurales (29).

Gilberto Pérez en la presentación de su tesis sobre “factores pronósticos a los 6 meses posteriores al trauma craneoencefálico moderado y severo en pacientes de cuidados intermedios de neurocirugía del hospital Antonio Lenin Fonseca” tiene como metodología un estudio descriptivo de una serie de casos clínicos, en un total de 500 pacientes mayores de 14 años, donde el rango de edad más frecuente fue entre los 25 y 44 años, que presentan trauma craneoencefálico moderado y severo. Concluyendo que el principal causante de estos traumas son los accidentes en motocicletas y los pacientes más frecuentes presentan traumas moderados. (30).

#### **1.4 PROBLEMÁTICA:**

El traumatismo craneoencefálico (TCE) es uno de los temas más críticos mundialmente hablando en lo que a salud pública se refiere, ya que entre los 20 y 40 años se distingue como la principal causa de decesos (32). Se estima que la incidencia mundial de TCE es de aproximadamente 200 por 100 000 habitantes, con 1 520 casos de TCE moderado por cada 250 a 300 casos de TCE leve y de 10 a 15 casos de TCE grave (33).

En América Latina, el traumatismo craneal es el principal motivo de morbi- mortalidad entre personas de 10 a 24 años (2). Asimismo, según el Ministerio de Salud del Perú, el Instituto Nacional de Rehabilitación (INR) atiende en promedio a 178 sobrevivientes de accidentes viales; generalmente experimentan consecuencias graves por traumatismo craneoencefálico, lesiones en la columna o amputaciones diversas (8).

Además, está documentado que de los sobrevivientes solo el 40% es capaz de reintegrarse a una actividad productiva después del trauma; va depender de daño neurológico y las consecuencias psicológicas que presenta para que su calidad de vida sea la adecuada (30).

Los hallazgos más significativos en el TCE son los hematomas epidurales y subdurales, con tasas de mortalidad que oscilan entre el 7 y el 12,5% y el 40 al 60%, respectivamente (15). Que es lo que causó el trauma juega un rol preponderante para el pronóstico, debido a que los métodos de imagen deben ser diligentes y apropiados (16). Cabe recordar que la ocurrencia constante de estos incidentes se debe al desarrollo de los modos de transporte, relacionados con no querer acatar las normas de tránsito correspondientes, y, además, la gran sociedad es responsable del aumento en el número de accidentes (20).

Entre los hallazgos más resaltantes que se encuentran en respuesta a un TCE son los hematomas epidurales y subdurales, con una mortalidad de 7 - 12.5% y 40 - 60%, respectivamente (15). Que causó el traumatismo cumple un rol importante en el pronóstico, por lo que la realización del estudio por imagenología debería ser inmediata (16). Cabe recalcar que estas se dan con continuidad por el desarrollo en los medios de transporte, asociándose con la falta de respeto que se les tiene a las leyes de tránsito y, además, una gran sociedad responsable del incremento numérico de caos (20).

Los hematomas epidurales y subdurales comprenden el 2% de la lesión cerebral traumática total. (20) De este modo, este tipo de hemorragias intracraneales presentan características clínicas e imagenológicas distintivas (15). Clínicamente son diferentes y demandan mayor interés e investigación internacional. (20)

Los hallazgos de la tomografía computarizada entre dos hematomas son característicos y se pueden distinguir según su apariencia en las imágenes. En el caso del hematoma subdural agudo se observa una imagen de alta densidad en forma de " media luna ". Por el contrario, los hematomas subdurales subagudos presentan una imagen isodensa, mientras que los hematomas subdurales crónicos presentan una imagen hipodensa. En particular, a pesar de las diferencias en densidad, todos conservan una forma de medialuna en las imágenes, lo que las hace más fáciles de identificar y clasificar en tomografías computarizada (6).

La tomografía computarizada está surgiendo como una modalidad avanzada de imágenes médicas se constituye de maneja relevante en la evaluación de lesiones estructurales asociadas con una lesión cerebral traumática. TEM se ha



convertido en un recurso indispensable para el diagnóstico preciso de lesiones traumáticas al proporcionar imágenes de alta resolución y contraste que permiten la identificación y cuantificación precisa de estas lesiones. En situaciones de emergencia que requieren una intervención quirúrgica inmediata, el TEM desempeña un papel decisivo al proporcionar información detallada sobre la ubicación, extensión y gravedad de la lesión cerebral. Esta capacidad, combinada con la posibilidad de reconstrucción tridimensional, proporciona a los cirujanos una guía precisa para planificar y realizar procedimientos quirúrgicos con la máxima eficiencia. Es importante resaltar la capacidad que tiene la tomografía, debido a su alta resolución espacial, para detectar los sangrados aun siendo estos de muy poco tamaño debido a su alta sensibilidad, además, es muy eficaz ya es capaz de reconocer a aquellos pacientes que no tienen hematomas posibilitando así que los falsos positivos sean mínimos.

Por esta razón se expone el siguiente problema principal: ¿Cuál es la importancia de la tomografía computarizada en el diagnóstico de hematomas subdural y epidural?

## **II. OBJETIVOS**

### **2.1 OBJETIVO GENERAL**

Describir la importancia de la tomografía en el diagnóstico de hematomas subdural y epidural.

### **1.2. OBJETIVOS ESPECÍFICOS**

- Identificar los hallazgos tomográficos característicos en hematomas subdurales.
- Describir los hallazgos tomográficos característicos en hematomas epidurales.
- Precisar el tipo de fracturas presentes y su relación con los hematomas.
- Referir si existe o no presencia de desplazamiento de la línea media en dichos hematomas.

### III. CUERPO

#### 3.1. RESULTADOS:

En relación al primer objetivo específico se efectuó una meticulosa evaluación del porcentaje de manifestación de los hallazgos, segmentándolos de acuerdo con la tipología del hematoma. Los resultados revelaron de manera significativa la prevalencia de hematomas epidurales, como se observa en el gráfico 2, caracterizados por la presencia de una imagen hiperdensa (95%) además se acompaña en el 90% de los casos de una fractura del hueso temporal. Su presentación morfológica es de una masa biconvexa (100%) que generalmente tiene límites definidos junto a la línea de fractura. Según estudios los hematomas epidurales representan el 1 al 4 por ciento de los casos de contusiones cerebrales y en el 5 al 15 por ciento de las series de autopsias y coinciden con la presencia con la imagen hiperdensa.

Respecto al segundo objetivo específico se evidencian de manera inequívoca, en el gráfico 3, los porcentajes relativos a los hallazgos del hematoma subdural el cual representa una masa hiperdensa en forma de semiluna (100%) con un borde lateral y medial establecido de convexo y cóncavo respectivamente, la que se asocia a una lesión cefálica la cual se asocia en su mayoría a accidentes de tránsito (70%). La presentación crónica es hipodensa (90%) donde conserva su forma cóncava, aunque en ciertos casos presenta convexidad. Según estudios el hematoma subdural la incidencia de presentación es más alta entre adolescentes y adultos jóvenes, el hematoma subdural agudo es de rara presentación en pacientes mayores de 50 a 60 años

En relación con el tercer objetivo específico se pueden apreciar los porcentajes de presentación de fracturas de cráneo, según el gráfico 4, el cual estuvo presente en un 30% y se caracterizaron por ser lineal, deprimida, penetrante o conminuta. Su evaluación y conocimiento es importante para evaluar el compromiso del encéfalo que representó tal fractura y la extensión del estudio.

Respecto al cuarto objetivo específico el porcentaje de presentación de desviación de la línea media, según se observa en el gráfico 5, en ambos hematomas es un 10%; la evidencia representa una clínica importante desacuerdo a la medida de esta esta desviación. Es por ello por lo que es de suma importancia al momento de realizar el examen a su medida y presentación.

#### IV. CONCLUSIONES

Una vez concluida la ejecución del análisis y la subsiguiente interpretación de los resultados, encontramos que el hematoma epidural está caracterizado como una imagen biconvexa, hiperdensa tal y como lo evidencia la literatura, con respecto a su localización esta puede encontrarse en su mayoría en la parte temporo-parietal, continuando con la frontal y por último la fosa posterior este sangrado puede cruzar la hoz cerebral y el tentorio. La manifestación clásica de este trauma se caracteriza por la pérdida inicial de conciencia. La mayoría de los afectados requiere intervención quirúrgica urgente mediante craneotomía, con un pronóstico favorable si se actúa con prontitud. El sangrado ejerce presión sobre el parénquima cerebral circundante, generando un significativo efecto masa, con frecuencia, desencadenando una herniación cerebral.

El hematoma subdural el cual representa una masa hiperdensa en forma de semilunar generalmente es consecuencia de un traumatismo craneal significativo, ocasionalmente secundario a una lesión penetrante; contrario al sangrado epidural no pueden cruzar la hoz cerebral ni el tentorio, tiene una elevada tasa de mortalidad en este contexto se debe principalmente a los daños cerebrales concomitantes al hematoma.

El análisis revela el porcentaje de presentación de fracturas de cráneo en ambas formas de hematomas, identificándose que están presentes en un 30%. Estas fracturas se distinguen por sus variadas morfologías: lineales, deprimidas, penetrantes o conminutas. Su evaluación y conocimiento es importante para evaluar el compromiso del encéfalo que representó tal fractura y la extensión del estudio. La evaluación meticulosa de estas lesiones es esencial, pues proporciona una

comprensión detallada del compromiso cerebral inherente a cada tipo de fractura. Este conocimiento adquiere relevancia al valorar la extensión del estudio, brindando una visión integral de la lesión traumática.

La presentación de desviación de la línea media en ambos hematomas revela un fenómeno clínico significativo, destacando una prevalencia del 10%. Esta condición se refleja en sintomatologías clínicas, caracterizada principalmente por un deterioro en el estado de conciencia y una notable dificultad para ejecutar órdenes. En este escenario, la realización de un examen metódico adquiere una importancia fundamental, no solo para identificar la presencia de la desviación, sino también para cuantificarla y comprender su presentación clínica.

Como conclusión respecto a la incidencia de presentación de los hematomas en traumatismo intracraneal diagnosticados por tomografía computada se concluye que el 25% de estos resultaron ser hematomas, el hematoma epidural tiene un mayor porcentaje de presentación a comparación del subdural. Es aquí donde radica la relevancia de la tomografía para una valoración oportuna y preciso de estotipo de emergencia médica. El tratamiento de los hematomas epidurales y subdurales debe abordarse de inmediato, ya que cualquier retraso puede empeorar la condición clínica e incluso tener consecuencias fatales. Esta urgencia destaca la importancia de tomar decisiones terapéuticas rápidas y efectivas para enfrentar estas emergencias neuroquirúrgicas.

## V. REFERENCIAS BIBLIOGRÁFICAS

1. Soto-Páramo DG, Pérez-Nieto OR, Deloya-Tomas E, et al. (2022) Fisiopatología, diagnóstico y tratamiento del daño cerebral traumático. Rev Neurol Neurocir Psiquiat. 2022;50 (1):4-15. doi:10.35366/105545.
2. Bastidas Y. (2019) Características clínicas del hematoma epidural y subdural en pacientes, posterior a accidentes de tránsito en el Hospital Abel Gilbert Ponton, periodo 2016 a 2018, Universidad de Guayaquil. doi: <http://repositorio.ug.edu.ec/handle/redug/43626>
3. Aljure V, Pulido E, Rodríguez J, Rodríguez M, Ramos M. (2016). Diagnóstico diferencial de lesiones cerebrales con realce en anillo en tomografía computarizada y resonancia magnética. Duazary. julio; 13 (2): 149 - 158
4. Belduma V. (2019). Traumatismo craneoencefálico: diferencias topográficas entre el hematoma epidural y subdural para el diagnóstico precoz de sus complicaciones. Machala, Unidad Académica de Ciencias Químicas Y De La Salud, Machala, Ecuador.
5. Carrasco I. (2021). Prevalencia de la patología traumática cráneo encefálico en pacientes con tomografía computada de cráneo, evaluada mediante la clasificación de marshall y su correlación con la escala glasgow. México, Universidad Veracruzana.
6. Cascante X. y Cedeño M. (2021). Factores pronósticos de gravedad en trauma craneoencefálico según hallazgos tomográficos en pacientes de 18 – 45 años 20 en el Hospital General del Norte de Guayaquil Los Ceibos durante el año 2019. Guayaquil - Ecuador,



Universidad Católica de Santiago de Guayaquil.

7. Cotrina B. (2019). Características epidemiológicas de pacientes con diagnóstico de hematoma subdural intracraneal intervenidos quirúrgicamente en el hospital regional de Cajamarca, 2018-2019. Cajamarca-Perú; Universidad Nacional de Cajamarca.
8. Cruz Y., Cruz Y., Ochoa L, Cutié Y, Acosta Y. (2021). Tomografía axialcomputarizada en los traumatismos craneoencefálicos. Congreso Internacional de Ciencias Biomédicas: Cibamanz. México.
9. Duarte T. (2019). Costo-efectividad del uso de la tomografía computarizada en la evaluación diagnóstica de la cefalea en paciente atendido en el Hospital Militar Escuela Dr. Alejandro Dávila Bolaños, Nicaragua, Universidad Nacional Autónoma de Nicaragua.
10. Franco J., Solorio S., Ceja A., Tafur A., Ruiz M. (2020) Hemorragia intracraneal remota posterior al drenaje de un hematoma subdural. ¿Cuáles son las causas? Reporte de caso y revisión de la literatura. Archivos de Neurociencia (Mex) INN; 25 (3); pp 1-7.
11. Fuenmayor T., Quintanilla C., Olmedo J, Rodríguez L. (2020). Hematoma subdural crónico: tratamiento. Recimundo.;4(3):184-98.
12. Gomez P., Cataño A., Lora D., Cepeda S. y Lagares A. (2016). Evolución temporal en las características de la tomografía computarizada, presión intracraneal y tratamiento quirúrgico en el traumatismo craneal grave: análisis de la base de datos de los últimos 25 años en un servicio de neurocirugía. Sociedad española de neurocirugía. 259, pp 1-14.
13. Illacutipa N. (2016). Hematomas intracraneales traumáticos y el tipo de intervención

quirúrgica efectuada para su tratamiento, en el servicio de neurocirugía del Hospital Nacional Dos de Mayo, Lima- Perú periodo 2008 – 2013. Universidad Nacional Mayor de San Marcos.

14. Martens V. y Bravo S. (2021). Tomografía computarizada como método diagnóstico de elección en los traumatismos craneoencefálicos. *Salud y ciencias médicas*, 1 (1) p.

15. Ariel V, Claudio M, Rodolfo M, Reinaldo T, Félix O, Luis L, et al. (2016). Algoritmo para la tomografía secuencial de cráneo en pacientes con traumatismo encéfalo craneano. *Revista Chilena de Neurocirugía*; (42): p. 24-30

16. Paredes Reyes, Elisa María. (2016). Características epidemiológicas, clínicas y tomográficas de traumatismo encefalocraneano grave. Trujillo- Perú. Universidad Nacional de Trujillo. doi: <https://hdl.handle.net/20.500.14414/9968>

17. Perez G. (2016) Factores pronóstico a los 6 meses posterior a trauma craneoencefálico moderado y severo en pacientes de cuidados intermedios de neurocirugía del Hospital Antonio Lenin. Universidad Nacional Autónoma de Nicaragua. Doi: <https://repositoriosiidca.csuca.org/Record/RepoUNANM1995>

18. Remón-Chávez C, Pernía-Plana L, Corrales-Benítez N, Castañeda-Guerrero C. (2016). Tomografía axial computadorizada en traumatismos encefalocraneanos. *MULTIMED*; 17 (2)

19. Riasco Y., Yandún M. (2019). Características clínicas del hematoma epidural y subdural en pacientes, posterior a accidentes de tránsito en el hospital Abel Gilbert Ponton, periodo 2016 a 2018. Guayaquil. Universidad de Guayaquil.

20. Rodríguez A, Cervera E, Tiesca R, Flórez K, Romero R, Villalba PJ. (2020). La detección

tardía del deterioro neurológico agudo incrementa la letalidad por trauma craneoencefálico. *biomédica*.40(1): pp 89-101.

21. Huatta navia h. (2018). Características Epidemiológicas, Clínicas y Tomográficas del Traumatismo Craneoencefálico en Pacientes Pediátricos, en el Hospital Regional de Ayacucho

22. Mayer S, Rowland L. y Louis E. (2000). *Neurología de Merritt: Lesión en la cabeza*. Walkers Kluver 13e. doi: [neurology.lwwhealthlibrary.com/book.aspx?bookid=2862](https://neurology.lwwhealthlibrary.com/book.aspx?bookid=2862)

23. Stippler M. (2016). Craniocerebral trauma. In: Daroff RB, Jankovic J, Mazziotta JC, Pomeroy SL. (editors.), *Bradley's Neurology in Clinical Practice*. 7th ed. Philadelphia, PA: Elsevier. p 62.

24. James W. Bales, Robert H. Bonow. Traumatismo craneoencefálico cerrado. *Principales de Cirugía Neurológica*, (2020), 25, 366-389.

25. Mark S. Green berg, MD, et al. (2016). *Manual de neurocirugía*. Thieme 8° edición. p. 891-905. doi: [www.amazon.com/Handbook-Neurosurgery-Mark-S-Greenberg/dp/1684201373](https://www.amazon.com/Handbook-Neurosurgery-Mark-S-Greenberg/dp/1684201373).

26. James W. Bales, Robert H. Bonow. (2018). Traumatismo craneoencefálico cerrado. *Principios de cirugía neurológica*, 25, 366-389.e4.23

27. Matsumoto K, Akagi K, Abekura M, Tasaki O. (2001). Hematoma epidural de vértice asociado con fístula arteriovenosa traumática de la arteria meníngea media: informe de un caso. *Surg Neurol*; 55:302.

28. Bullock MR, Chesnut R, Ghajar J, Gordon D, Hartl R, Newell DW, Servadei F, Walters BC,

Wilberger JE. (2006). Surgical Management of Traumatic Brain Injury Author Group. Surgical management of acute epidural hematomas. *Neurosurgery*.;58(3 Suppl): S7-15; discussion Si-iv.

29. MD Anderson. (2023). Cáncer Center. Hematoma. Instituto para el Desarrollo e Integración de la Sanidad. doi: <https://mdanderson.es/elcancer/glosario/hematoma>

30. González-Darder JM. (2016). Historia de la craneotomía. *Neurocirugía (Astur)*. Spanish. doi: 10.1016/j.neucir.2016.02.002.

31. Keith L., Dalley A., Anne M. R. (2013). Anatomía con orientación clínica. Wolters Kluwer 7ma edición. Cap 7. Doi: <https://libreriapensar.com/product/anatomia-con-orientacion-clinica-7ma-edicion-moore-lippincott/>

32. Barrera E. (2010). Indicadores pronósticos del traumatismo encéfalo- craneano en el Hospital Nacional Hipólito Unanue. *Revista de la Facultad de Medicina Humana Universidad Ricardo Palma*.1(1):47-53. Doi:

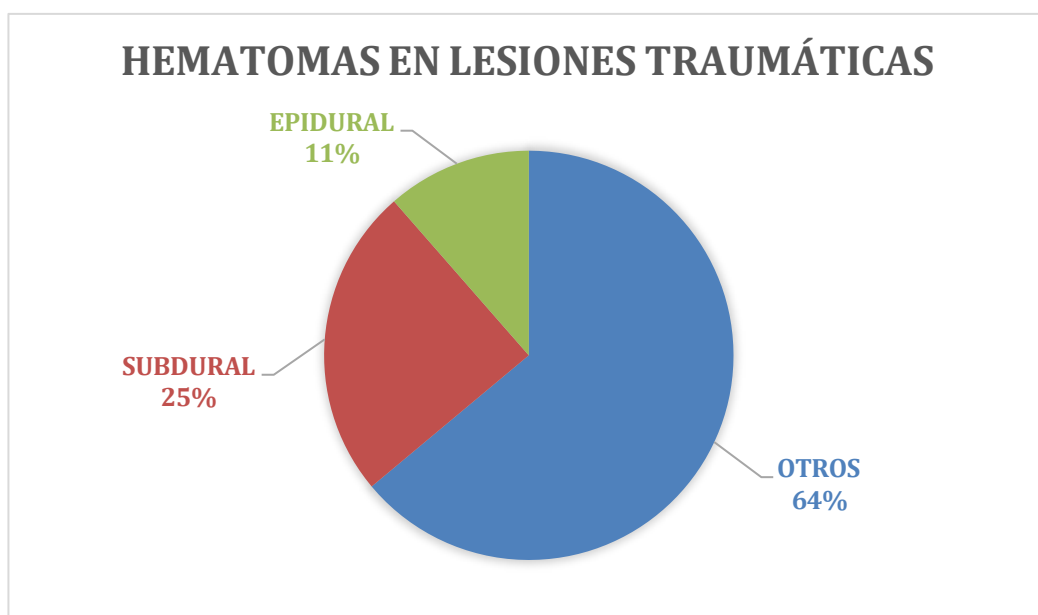
[https://repositorio.urp.edu.pe/bitstream/handle/20.500.14138/235/barrera\\_ef.p](https://repositorio.urp.edu.pe/bitstream/handle/20.500.14138/235/barrera_ef.p)

[df?sequence=2&isAllowed=y](https://repositorio.urp.edu.pe/bitstream/handle/20.500.14138/235/barrera_ef.p)

## ANEXOS

### Gráfica 1.

*Hematomas producidos por lesiones traumáticas*

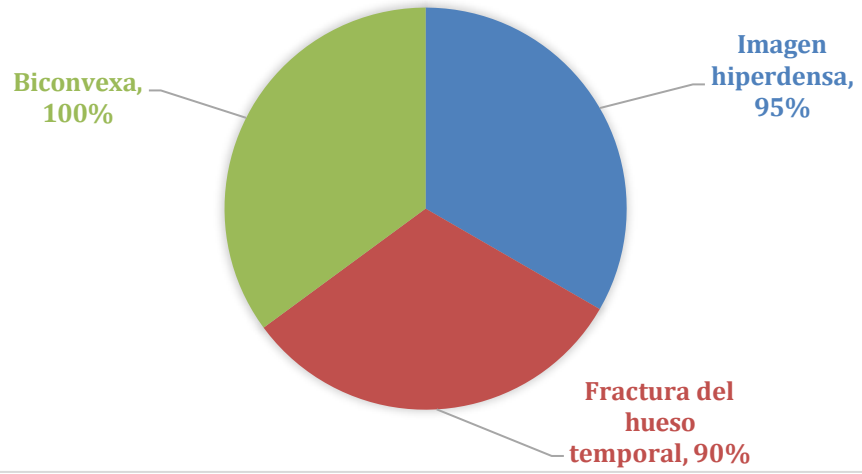


**Fuente:** Elaborado por el autor.

### Gráfica 2.

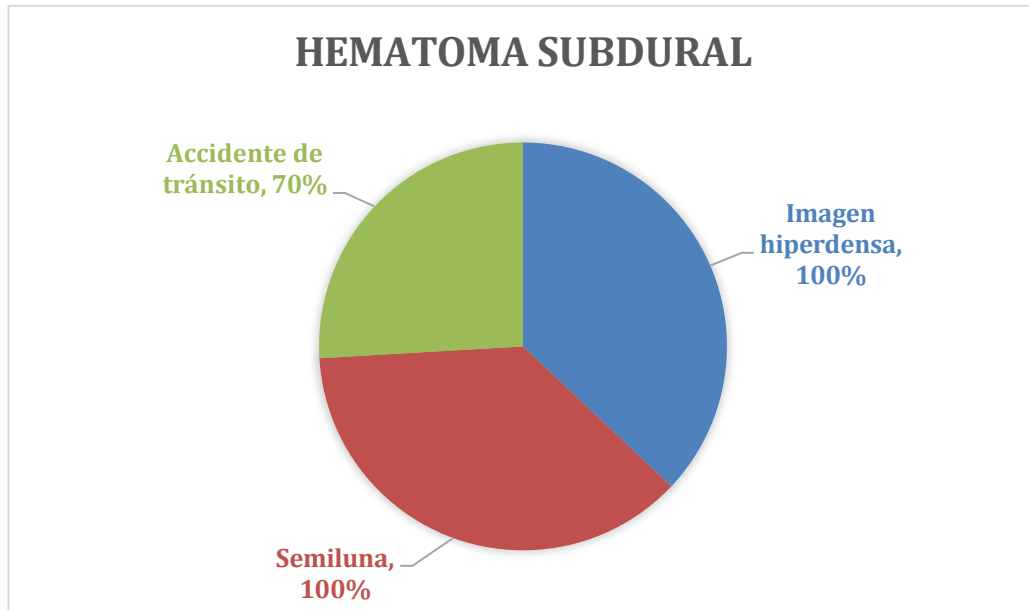
*Características Hematoma Epidural*

## HEMATOMA EPIDURAL



### Gráfica 3.

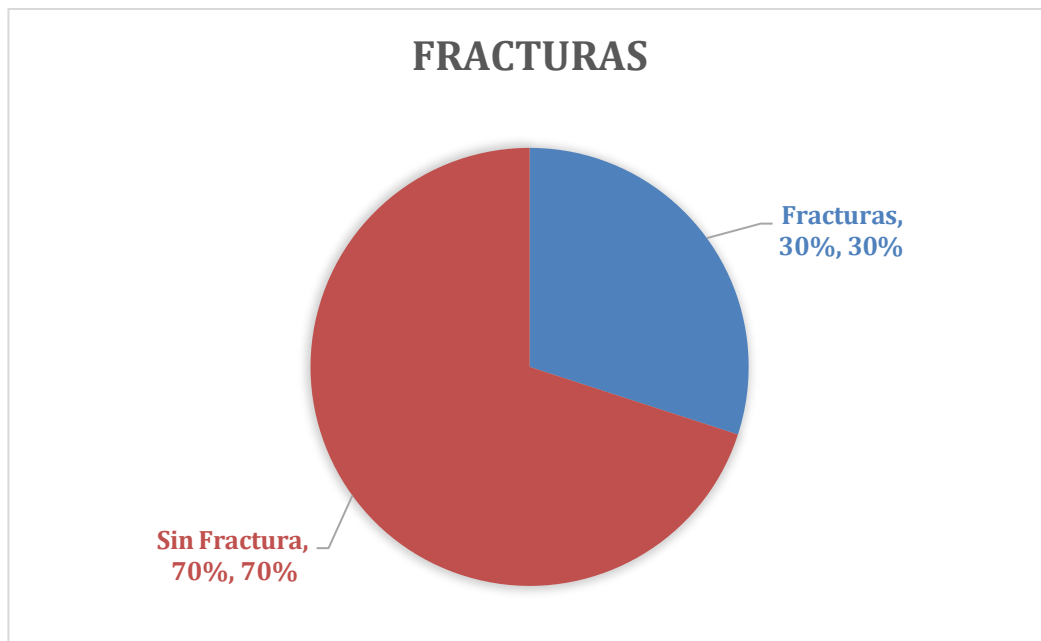
#### *Características Hematoma Subdural*



**Fuente:** Elaborado por el autor.

### En el gráfico 4

#### **Presencia de fracturas**



**Fuente:** Elaborado por el autor.

**En el gráfico 5**

*Desviación de línea media*

