



UNIVERSIDAD PERUANA  
**CAYETANO HEREDIA**

Facultad de  
**MEDICINA**

LA TOMOGRAFÍA COMPUTARIZADA MULTIDETECTOR EN LA  
ESTADIFICACIÓN Y TRATAMIENTO DEL CÁNCER GÁSTRICO EN  
COMPARACIÓN CON OTRAS TÉCNICAS DE DIAGNÓSTICO

MULTIDETECTOR COMPUTERIZED TOMOGRAPHY IN THE STAGING  
AND TREATMENT OF GASTRIC CANCER COMPARED TO OTHER  
DIAGNOSTIC TECHNIQUES

TRABAJO ACADÉMICO PARA OPTAR POR EL TÍTULO DE SEGUNDA  
ESPECIALIDAD PROFESIONAL EN TECNOLOGÍA EN TOMOGRAFÍA  
COMPUTARIZADA

AUTOR

JORGE CALDERON AVILA

ASESORA

SILVIA LLANTOY TABOADA

CO-ASESOR

ALEJANDRO KLÜVER VASQUEZ

LIMA – PERÚ

2025



## **ASESORES DE TRABAJO ACADÉMICO**

### **ASESORA**

Mg. SILVIA LLANTOY TABOADA

Departamento Académico de Tecnología Médica

ORCID: 0009-0000-0402-6927

### **CO-ASESOR**

Mg. ALEJANDRO KLÜVER VASQUEZ

Departamento Académico de Tecnología Médica

ORCID: 0009-0002-3805-8577

**Fecha de aprobación:** 18 de abril de 2025

**Calificación:** Aprobado.

### **DEDICATORIA:**

A mis hijos por su constante apoyo y confianza hacia mi persona, pues ellos son la motivación para cumplir mis metas.

A todas las personas que me alentaron a seguir adelante en el camino del conocimiento.

## **AGRADECIMIENTO**

Agradezco infinitamente a Dios por permitirme seguir realizando mis anhelos, a mi familia y a la Universidad Peruana Cayetano Heredia por proporcionarnos las herramientas necesarias para formarnos como investigadores en nuestra carrera.

## **FUENTES DE FINANCIAMIENTO**

Este trabajo fue autofinanciado.

## **DECLARACIÓN DE CONFLICTO DE INTERÉS**

El autor declara no tener conflictos de interés.

# RESULTADO DEL INFORME DE SIMILITUD



UNIVERSIDAD PERUANA  
**CAYETANO HEREDIA**

Facultad de  
**MEDICINA**

LA TOMOGRAFÍA COMPUTARIZADA MULTIDETECTOR EN LA  
ESTADIFICACIÓN Y TRATAMIENTO DEL CÁNCER GÁSTRICO EN  
COMPARACIÓN CON OTRAS TÉCNICAS DE DIAGNÓSTICO  
MULTIDETECTOR COMPUTERIZED TOMOGRAPHY IN THE STAGING  
AND TREATMENT OF GASTRIC CANCER COMPARED TO OTHER  
DIAGNOSTIC TECHNIQUES

TRABAJO ACADÉMICO PARA OPTAR POR EL TÍTULO DE SEGUNDA  
ESPECIALIDAD PROFESIONAL EN TECNOLOGÍA EN TOMOGRAFÍA  
COMPUTARIZADA  
AUTOR

JORGE CALDERON AVILA

ASESORA

SILVIA LLANTOY TABOADA

CO-ASESOR

ALEJANDRO KLÜVER VASQUEZ

LIMA – PERÚ

2025

**17% Similitud estándar**  
4 Exclusiones →

**Fuentes**  
Mostrar las fuentes solapadas ⓘ

- 1 Internet**  
**hdl.handle.net**  
13 bloques de texto 107 palabras que coinciden
- 2 Publicación**  
**Gaspar Alberto Motta-Ramírez,**  
9 bloques de texto 78 palabras que coinciden
- 3 Trabajos del estudiante**  
**Universidad Peruana Cayetano**  
4 bloques de texto 75 palabras que coinciden
- 4 Internet**  
**es.slideshare.net**  
3 bloques de texto 27 palabras que coinciden

## TABLA DE CONTENIDOS

	<b>Pág.</b>
RESUMEN	
ABSTRACT	
I. INTRODUCCIÓN .....	1
II. OBJETIVOS .....	3
III. CUERPO.....	4
IV. CONCLUSIONES .....	17
V. REFERENCIAS BIBLIOGRÁFICAS.....	19
ANEXOS	

## RESUMEN

Introducción: El cáncer gástrico es una de las principales causas de mortalidad a nivel mundial. Su detección temprana y una estadificación precisa es clave para mejorar pronóstico. La TCMD, EUS y RM son herramientas clave en su evaluación.

Objetivo: Evaluar la eficacia de la TCMD y sus diferentes protocolos en la estadificación del cáncer gástrico, comparándola con la EUS y la RM, considerando precisión diagnóstica, impacto terapéutico y costo-efectividad. Metodología: Se realizó una revisión narrativa de 20 estudios publicados entre 2014 y 2024 en bases de datos como PubMed y Google Scholar, priorizando revisiones sistemáticas y estudios de alta rigurosidad metodológica, en inglés y español.

Descripción de hallazgos: La TCMD presentó una sensibilidad del 100% en tumores avanzados (T4) y del 88% en afectación ganglionar, mientras que la EUS mostró mayor sensibilidad (94%) en estadios tempranos (T1-T2). La RM destacó en la diferenciación de estadios T3-T4 con un 93% de sensibilidad. Los protocolos trifásicos y bifásicos de TCMD mejoran la visualización de la pared gástrica y la detección de metástasis. En términos de costo-efectividad, la TCMD es más accesible y rápida, aunque su precisión mejora cuando se combina con otras modalidades. Conclusión: Ninguna técnica diagnóstica es completamente precisa por sí sola. La combinación de TCMD, EUS y RM optimiza la estadificación del cáncer gástrico, y mejora la planificación terapéutica. La TCMD, por su disponibilidad y rapidez, es una opción costo-efectiva en la evaluación preoperatoria.

Palabras clave: Cáncer gástrico; Tomografía computarizada; Estadificación; Ultrasonografía endoscópica, Resonancia magnética.

## ABSTRACT

**Background:** Gastric cancer remains a leading cause of mortality worldwide. Accurate staging is crucial for treatment planning and prognosis improvement. Multidetector computed tomography (MDCT), endoscopic ultrasound (EUS), and magnetic resonance imaging (MRI) are essential imaging modalities in this process.

**Objective:** To evaluate the effectiveness of MDCT and its different protocols in gastric cancer staging, comparing its diagnostic accuracy, therapeutic impact, and cost-effectiveness with EUS and MRI. **Methods:** A narrative review was conducted, analyzing 20 studies published between 2014 and 2024 from databases such as PubMed and Google Scholar. The selection prioritized systematic reviews and high-methodological-quality studies in English and Spanish.

**Description of findings:** MDCT demonstrated 100% sensitivity for advanced tumors (T4) and 88% for lymph node involvement, whereas EUS showed higher accuracy (94%) for early-stage tumors (T1-T2). MRI was highly effective in differentiating T3-T4 stages, with 93% sensitivity. Triphasic and biphasic MDCT protocols improved gastric wall visualization and metastasis detection. While MDCT is more accessible and faster, its diagnostic accuracy improves when combined with other modalities.

**Conclusion:** No single imaging technique achieves perfect accuracy in gastric cancer staging. A multimodal approach combining MDCT, EUS, and MRI enhances staging precision and optimizes treatment planning. Due to its availability and cost-effectiveness, MDCT remains a valuable tool for preoperative assessment.

**Keywords:** Gastric cancer, Computed tomography, Staging, Endoscopic ultrasonography, Magnetic resonance imaging.

## I. INTRODUCCIÓN

El cáncer gástrico es una de las principales causas de mortalidad a nivel mundial, con una alta incidencia en Asia, América Latina y Europa del Este (1). Según datos de la Organización Mundial de la Salud (OMS), cada año se diagnostican más de un millón de nuevos casos, la mayoría en estadios avanzados, lo que limita las opciones terapéuticas y empeora el pronóstico. En el contexto peruano el cáncer gástrico ha sido la principal causa de muerte por cáncer desde la década de 1990 con una incidencia de 16,1 casos por cada 100.000 habitantes, ubicándose entre las más altas a nivel global (2). Este panorama evidencia la urgencia de implementar estrategias diagnósticas que favorecen una detección precoz y un manejo más efectivo de la enfermedad.

Entre los principales factores de riesgo para el desarrollo del cáncer gástrico destaca la infección crónica por *Helicobacter pylori*, asociada a cambios inflamatorios progresivos en la mucosa gástrica que pueden culminar en carcinogénesis (3).

Una estadificación precisa es fundamental para definir el tratamiento adecuado. En este contexto, las técnicas de imagen han adquirido un rol determinante. La tomografía computarizada multidetector (TCMD) ha evolucionado notablemente en las últimas dos décadas, destacando por su capacidad para generar imágenes de alta resolución en tiempos muy breves, lo que permite realizar reconstrucciones multiplanares útiles en la evaluación de tumores gástricos (7). Los equipos modernos con más de 64 detectores permiten caracterizar el engrosamiento de la pared gástrica, evaluar ganglios linfáticos y detectar metástasis hepáticas o peritoneales. No obstante, su precisión varía según el estadio tumoral y los protocolos utilizados (12).

Por su parte, la ultrasonografía endoscópica (EUS), introducida en los años 80, es considerada la técnica más precisa para evaluar la profundidad de invasión en estadios tempranos (T1-T2), al permitir la visualización directa de las capas de la pared gástrica. Sin embargo, su precisión disminuye en la detección de metástasis a distancia y depende en gran medida de la experiencia del operador (17).

La resonancia magnética (RM), aunque menos utilizada de forma rutinaria, ha ganado terreno gracias a su excelente contraste de tejidos blandos y a la incorporación de técnicas avanzadas como la difusión (DWI) y el realce dinámico con contraste (DCE). Estas herramientas han mejorado su utilidad en la diferenciación de estadios T3-T4 y en la evaluación ganglionar (4,15). Su principal limitación radica en el mayor tiempo de adquisición, el costo elevado y la menor disponibilidad en algunos entornos clínicos.

Pese a los avances en estas técnicas, aún no existe consenso sobre cuál ofrece mayor precisión diagnóstica ni cuál logra superar las limitaciones de las demás. Por ello, el presente trabajo tiene como finalidad evaluar de forma comparativa la precisión diagnóstica, el impacto terapéutico y la costo-efectividad de la TCMD, la EUS y la RM en la estadificación del cáncer gástrico. De este modo, se busca aportar información relevante para la toma de decisiones clínicas, especialmente en contextos donde el acceso a determinados recursos puede ser limitado.

## **II. OBJETIVOS**

### **Objetivo General**

Evaluar la eficacia de la Tomografía Computarizada Multidetector (TCMD) en la estadificación y tratamiento del cáncer gástrico, comparado con la Ultrasonografía Endoscópica (EUS) y la resonancia magnética (RM) en términos de precisión diagnóstica, impacto terapéutico y costo efectividad.

### **Objetivos Específico**

- Describir los protocolos actuales de TCMD utilizados en la evaluación del cáncer gástrico.
- Analizar la precisión diagnóstica y el impacto de la TCMD en la detección temprana y planificación terapéutica.
- Comparar la TCMD con la EUS y la RM en desempeño clínico.
- Evaluar el costo – efectividad de las modalidades diagnósticas.

### **III. CUERPO**

#### **CAPÍTULO I: ESTRATEGIA DE BÚSQUEDA**

##### **1.1 Bases de datos utilizadas**

Se realizó una revisión narrativa mediante una búsqueda exhaustiva en PubMed y Google Scholar de estudios entre 2014 y 2024. Se incluyeron artículos en inglés y español, priorizando revisiones sistemáticas y estudios con metodología rigurosa. La búsqueda tuvo como objetivo garantizar que se recopilara información actualizada sobre los avances en el uso de la tomografía computada multidetector (TCMD) para la estadificación y tratamiento del cáncer gástrico. Incluyó.

##### **1.2 Términos utilizados**

En la búsqueda de literatura se incluyeron los siguientes términos: Staging, Cáncer Gastric, Tomography, Multidetector, Evaluation, Stomach, Diagnosis, Classification.

Términos utilizados verse en el **ANEXO 1**.

##### **1.3 Fórmula de búsqueda**

Todas las fórmulas de búsqueda pueden verse en el **ANEXO 2**.

##### **1.4 Elección de artículos**

Para este estudio, seleccionamos estudios publicados desde 2014 hasta el 2024, con la finalidad de recopilar información reciente de la última década sobre los avances en el uso de la TCMD para la estadificación y tratamiento del cáncer gástrico. Se priorizaron artículos en inglés y español, publicados en revistas indexadas y con metodología rigurosa, incluyendo revisiones sistemáticas.

### **1.5 Tipo de estudio**

El presente trabajo es un estudio de tipo revisión narrativa, a través de una búsqueda de 20 artículos de alto prestigio científico, entre el periodo del 2014 al 2024 que permite hacer un análisis relevante del tema.

### **1.6 Criterios De Elegibilidad**

#### **Criterios de Inclusión**

- Artículos con antigüedad de 10 años como máximo.
- Artículos en idioma inglés y español.
- Artículos de revisión de literatura y bibliográfica

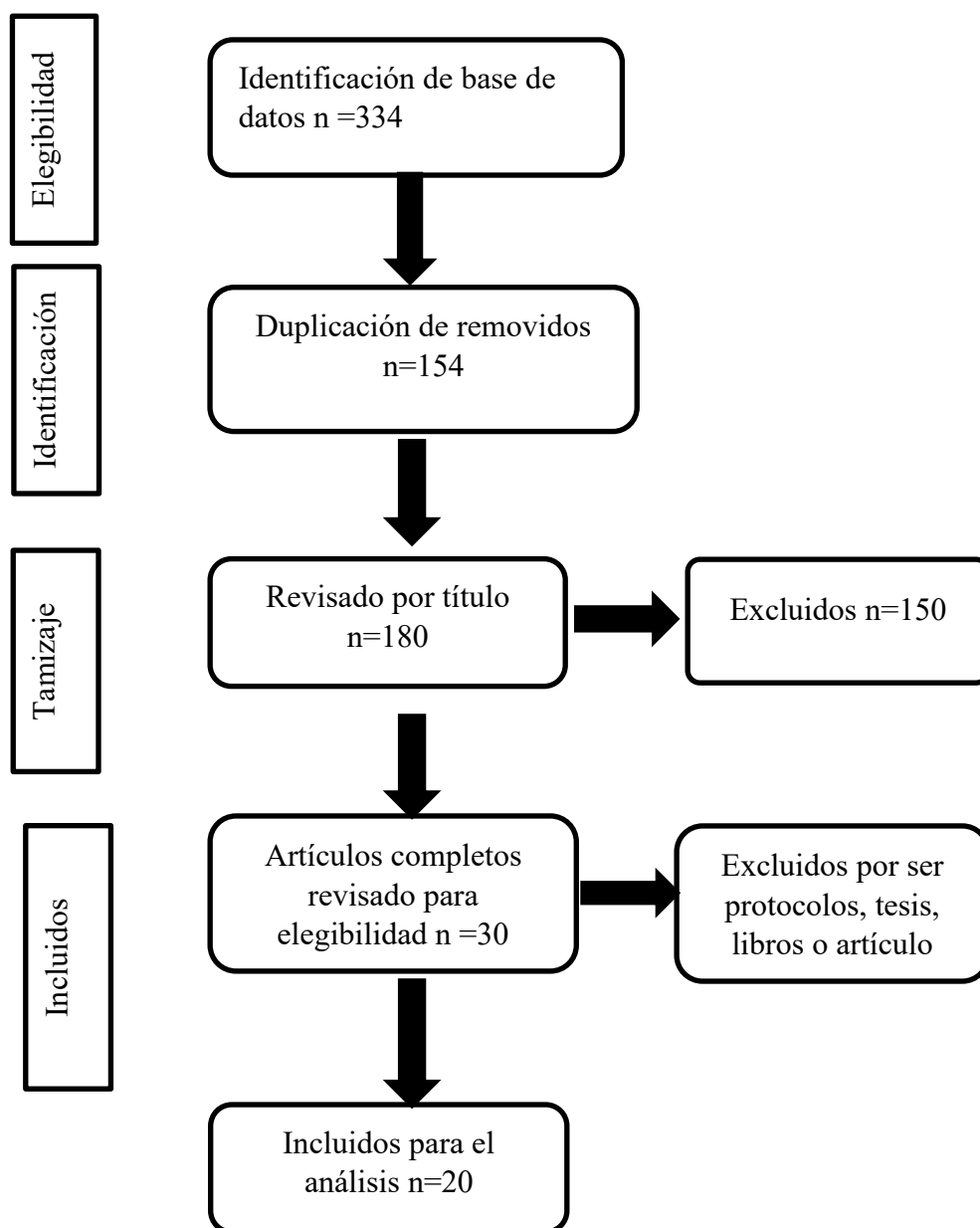
#### **Criterios de exclusión**

- Reportes de casos individuales.
- Estudios con muestras insuficientes para una interpretación significativa.

## CAPÍTULO II. DESCRIPCIÓN DE LOS HALLAZGOS

En la búsqueda se encontraron 334 estudios en inglés y español, de los cuales, 30 fueron elegidos para revisión a texto completo y, de estos, 20 fueron seleccionados para la extracción de resultados.

### Flujograma del proceso de recopilación de información y resultados



## 2.1 Cáncer Gástrico: Método de Diagnóstico

El diagnóstico del cáncer gástrico comienza con una endoscopia digestiva alta, utilizada para identificar lesiones sospechosas. En caso de hallazgos anormales, se realiza una biopsia para confirmar la presencia de células cancerosas (6). Una vez confirmado el diagnóstico, la estadificación se lleva a cabo mediante el sistema TNM de la *American Joint Committee on Cancer* (AJCC), el cual clasifica la enfermedad en función de:

- a) **Tumor primario (T):** evalúa la profundidad de invasión en la pared gástrica (T1-T4).
- b) **Ganglios linfáticos regionales (N):** determina el grado de afectación ganglionar (N0-N3).
- c) **Metástasis a distancia (M):** identifica la presencia de diseminación tumoral a otros órganos (M0-M1).

Para una estadificación precisa, se emplean técnicas de imagen como tomografía multicorte (TCMD), ecografía endoscópica (EUS), resonancia magnética (RM), la tomografía por emisión de positrones (PET) y la laparoscopia. (6). Estas permiten visualizar la extensión tumoral, la afectación ganglionar y la posible diseminación, las cuales definirán el tratamiento.

## 2.2 Estadificación Preoperatoria del Cáncer Gástrico

Nelsol Vidal A. en el 2016, describió un caso clínico de Cáncer gástrico incipiente gigante, en un hombre de 74 años, quien fue evaluado por pérdida de peso significativa y anemia leve. Una endoscopia digestiva alta reveló una lesión polipoidea de 8 cm en la cara anterior del cuerpo gástrico, y las biopsias confirmaron un adenocarcinoma. La tomografía computarizada mostró una

formación polipoidea sésil de  $6,7 \times 3,5$  cm en la misma localización, sin evidencia de metástasis a distancia. El paciente fue sometido a una gastrectomía total con linfadenectomía D2. El análisis histopatológico indicó un adenocarcinoma bien diferenciado que invadía hasta la submucosa, sin afectación ganglionar (estadio pT1N0). Cinco años después de la cirugía, el paciente se encontraba asintomático y sin recidiva tumoral (7).

Este caso, es un claro ejemplo donde destaca la importancia de una estadificación preoperatoria exhaustiva, que incluyó endoscopia, tomografía y evaluación histopatológica, para planificar un tratamiento quirúrgico adecuado y lograr un pronóstico favorable en pacientes con cáncer gástrico.

En el 2022, López Sala, realizó una revisión, acerca de la clasificación del TNM y las vías de diseminación del Adenocarcinoma gástrico, detallando aspectos fundamentales para el diagnóstico, estadificación y tratamiento de esta patología. La detallada descripción de las rutas de propagación tumoral y la correlación con las estructuras anatómicas implicadas proporcionan una valiosa guía en la interpretación de estudios de imagen y en la planificación terapéutica. Además, al resaltar la importancia de la TC como herramienta principal en la estadificación preoperatoria, este artículo subraya la necesidad de contar con protocolos de imagen estandarizados y de alta calidad para una evaluación precisa de la enfermedad (8)

### **2.3 Factores Técnicos en la TCMD y su Impacto Diagnóstico**

La Tomografía Computarizada Multidetector (TCMD) ha revolucionado la imagenología médica al proporcionar imágenes de alta resolución y reconstrucciones tridimensionales en tiempos mínimos. No obstante, la calidad de estas imágenes está influenciada por diversos factores técnicos. Entre ellos, el

número de detectores y la velocidad de adquisición desempeña un papel clave: los equipos más avanzados, con hasta 256 filas de detectores, permiten obtener múltiples cortes en una sola rotación, mejorando tanto la resolución espacial como la temporal. Esto es especialmente relevante en la evaluación de estructuras en movimiento y en la reducción de artefactos.

Además, la resolución espacial determina la capacidad de distinguir detalles finos, crucial para la detección de lesiones pequeñas, mientras que la resolución temporal es indispensable en estudios dinámicos. Los protocolos de adquisición y reconstrucción, que abarcan parámetros como el grosor de corte y la intensidad del voltaje, deben ajustarse según la región anatómica y la patología sospechada para garantizar la mejor calidad diagnóstica. Por último, el control de la dosis de radiación es un aspecto fundamental, ya que es necesario equilibrar la exposición del paciente con la calidad de la imagen, optimizando los protocolos y utilizando tecnologías que reduzcan la radiación sin comprometer la precisión del estudio (7). Nagpal et al. (2017), en su artículo *"Imágenes MDCT del estómago: avances y aplicaciones"*, proponen un protocolo específico que permite obtener imágenes de alta calidad y facilita la planificación terapéutica del cáncer gástrico. Esta técnica está basada en el uso de un tomógrafo de 128 cortes, con los siguientes parámetros: colimación (0.6 mm), pitch (1.5), tiempo de rotación (0.5 segundos), modulación automática de miliamperios (90-150 mA), voltaje (120kV), y Grosor de reconstrucción (1 mm) con un intervalo de 0.8 mm (9).

#### **2.4 Protocolos efectivos de la TCMD en el Diagnóstico del Cáncer Gástrico**

Los protocolos de adquisición en la TCMD son herramientas esenciales para optimizar el diagnóstico del cáncer gástrico, permitiendo una visualización

detallada de la anatomía y facilitando la detección de tumores y metástasis. Su importancia radica en la combinación estratégica de fases de contraste y técnicas de distensión gástrica, mejorando la precisión diagnóstica.

Entre los enfoques más utilizados, el protocolo trifásico (Barros RHO, 2015) incorpora fase arterial, venosa y de equilibrio, brindando una caracterización completa del tumor y su extensión. El protocolo bifásico (Sang y Nguyen Van, 2020) emplea fases arterial y venosa, complementadas con la ingesta de agua para optimizar la visualización de la pared gástrica. Por otro lado, el monofásico o gastrografía (Jin Wong Kin, 2015) se enfoca en la reconstrucción avanzada en 2D y 3D, utilizando agentes efervescentes para distender el estómago.

Cada protocolo ajusta la fase arterial para evaluar el realce tumoral y la fase venosa para el análisis ganglionar y la detección de metástasis. Además, la distensión gástrica con agua o agentes efervescentes mejora la observación de la mucosa y la pared gástrica. La elección del protocolo debe adaptarse a los recursos del centro y las características del paciente, asegurando una evaluación diagnóstica óptima.

## **2.5 Precisión Diagnóstica de TCMD en la Estadificación del Cáncer Gástrico**

La precisión de una prueba médica se refiere a su capacidad para distinguir correctamente entre la presencia o ausencia de una enfermedad en los pacientes evaluados.(10). Esta precisión se cuantifica mediante varios componentes clave:

- **Sensibilidad:** Indica la proporción de verdaderos positivos, es decir, el porcentaje de pacientes con la enfermedad que son correctamente identificados por la prueba.

- **Especificidad:** Refleja la proporción de verdaderos negativos, o el porcentaje de individuos sin la enfermedad que la prueba identifica correctamente como sanos.

Estos componentes son fundamentales para evaluar la eficacia de la tomografía computarizada multidetector (TCMD) en la estadificación preoperatoria del cáncer gástrico.

Los estudios analizados destacan la utilidad de la TCMD en la estadificación preoperatoria del cáncer gástrico, aunque con variaciones en su precisión, sensibilidad y especificidad según el contexto clínico y los criterios evaluados.

El estudio de Almeida et al. (2018) evaluó la precisión de la tomografía computarizada multicorte (TCMD) con protocolo de estómago en la estadificación del adenocarcinoma gástrico, comparándola con los hallazgos histopatológicos postquirúrgicos. Los resultados indican que la TCMD es altamente precisa en la detección de tumores avanzados (T4), con una sensibilidad del 100% y una precisión del 90%, lo que la hace una herramienta confiable en estos casos. Sin embargo, su precisión en estadios más tempranos (T1/T2 y T3) fue moderada, con sensibilidades de 71% y 66%, respectivamente.

En la evaluación ganglionar (N+), la TCMD mostró una sensibilidad del 88% pero una especificidad del 60%, lo que indica una tendencia a sobrestimar la afectación de ganglios linfáticos (11).

Asimismo, Ohashi et al. (2016) enfocaron su estudio en la evaluación de la afectación ganglionar (N). Encontraron una sensibilidad del 80.2%, especificidad del 68.5% y una precisión del 73,4%, resultados razonablemente altos para detectar metástasis ganglionares, especialmente en casos de N2. Llegaron a la conclusión

que la TCMD con contraste puede ser útil para seleccionar candidatos para terapias neoadyuvantes (12).

Finalmente, Yang et al. (2022), se centraron en la detección de la invasión vascular extramural, identificando una sensibilidad del 100% y una especificidad del 97%. Estos resultados sugieren que la TCMD es altamente efectiva para detectar invasión vascular, y la identificación de factores de riesgo asociados puede orientar estrategias diagnóstica y terapéuticas más precisas en el manejo del cáncer gástrico (13).

En conjunto, estos estudios refuerzan la importancia de la TCMD en la estadificación. Aunque su precisión varía según el parámetro evaluado, su capacidad para detectar tumores avanzados, evaluar metástasis ganglionares y determinar invasión vascular la convierten en una herramienta valiosa en la planificación terapéutica. No obstante, sus limitaciones en estadios tempranos y en la evaluación ganglionar sugiere que su uso óptimo se da en combinación con otras técnicas como la ultrasonografía endoscópica (EUS) y la resonancia magnética (RM), mejorando así la precisión diagnóstica y la toma de decisiones clínicas.

Se presenta un gráfico de barras en el que se evalúa la sensibilidad, especificidad y la precisión de TCMD, en la estadificación de los parámetros T y N. Para más detalle, consulte el **ANEXO 3**.

## **2.6 Comparación de la Precisión Diagnóstica de la TCMD con Otras Modalidades EUS y la RM en la Estadificación del Cáncer Gástrico**

Diversos estudios han evaluado la precisión diagnóstica de diferentes modalidades de imagen, como la tomografía computarizada multidetector (TCMD), la ultrasonografía endoscópica (EUS) y la resonancia magnética (RM), en la

estadificación del cáncer gástrico, por lo tanto, es importante analizar y comparar la eficacia de las diferentes técnicas mencionadas anteriormente.

Giganti et al. (2015) realizaron un estudio prospectivo con 52 pacientes, compararon la precisión diagnóstica de la (EUS), (TCMD) y (RM). En la estadificación T, la EUS presentó una sensibilidad del 94% y una especificidad del 60%, mientras que la TCMD alcanzó una sensibilidad del 65% y una especificidad del 91%. Por su parte, la RM tuvo una sensibilidad del 76% y una especificidad del 89%.

En la estadificación N, la EUS presentó una sensibilidad del 92% y una especificidad del 58%, la TCMD alcanzó una sensibilidad del 73% y una especificidad del 81%, y la RM tuvo una sensibilidad del 69% y una especificidad del 73% (14).

Yingjing Zhang et al. (2020) evaluaron el papel de la RM en la estadificación del cáncer gástrico, destacando su utilidad en la evaluación de la profundidad tumoral y la afectación ganglionar. La precisión diagnóstica de la RM varió entre 71.4% y 88%, con una sensibilidad del 93% y una especificidad del 91%, para diferenciar estadios T3-T4 de T1-T2. En la estadificación (N), la precisión osciló entre el 52% y 55%, con una sensibilidad y especificidad de 86% y una especificidad del 67%. Concluyeron que la RM, especialmente con técnicas como la imagen ponderada por difusión (DWI) y la imagen dinámica con contraste (DCE), es útil para evaluar la invasión tumoral y la afectación de los ganglios linfáticos. (15).

Marta Cimavilla Román (2017) realizó un metaanálisis que destacó la precisión de la EUS en comparación con la TCMD en la estadificación preoperatoria. La EUS

tuvo una precisión diagnóstica del 83.3% para la estadificación T en estadios tempranos, superando a la TCMD, que tuvo una precisión del 64.29%.

Para la estadificación N, la TCMD resultó más precisa (64% vs. 57%). A pesar de su alta sensibilidad, la precisión de la EUS depende en gran medida del operador y presenta limitaciones en la detección de metástasis a distancia (16).

Nie RC et al. (2017) llevaron a cabo un metaanálisis en el que compararon la EUS con la TCMD en la estadificación preoperatoria del cáncer gástrico, incluyendo 1,736 pacientes. Los resultados mostraron que la EUS tiene una sensibilidad significativamente mayor que la TCMD para la estadificación T1 (82% vs. 41%) y para afectación ganglionar (91% vs. 77%). Sin embargo, ambas técnicas presentaron valores de especificidad bajos en la estadificación N, con 49% para la EUS y 63% para la TCMD. No se encontraron diferencias significativas entre ambas modalidades para las estadificaciones T2 a T4.(17).

A partir del análisis de los estudios previamente descritos, se puede concluir que no existe un único método perfecto para la estadificación del cáncer gástrico. Cada técnica presenta fortalezas y limitaciones, por lo que su aplicación óptima depende del estadio de la enfermedad. Sin embargo, la combinación de diferentes modalidades de imagen mejora significativamente la precisión diagnóstica y la planificación terapéutica.

En este contexto se puede establecer las recomendaciones:

- Para tumores en estadios iniciales (T1-T2), la EUS es la mejor opción, ya que ofrece una sensibilidad del (94%), en la detección de la invasión de la pared gástrica.

- Para estadios avanzados (T3-T4) y la evaluación ganglionar, la TCMD es más efectiva, especialmente en combinación con protocolos bifásicos o trifásicos.
- Para una evaluación más detallada de la invasión tumoral y ganglionar, la RM es una herramienta valiosa, con una sensibilidad de 93% especialmente cuando se utilizan técnicas avanzadas como DWI y DCE.

Para una explicación más detallada de los resultados comparativos de las diferentes modalidades de imagen. (EUS, CTMD y RM), consulte el **ANEXO 4**.

## **2.7 Evaluación de la Costo-Efectividad de la TCMD Frente a Otras Modalidades de Imagen**

La evaluación de la costo-efectividad de la Tomografía Computarizada Multidetector (TCMD) frente a otras modalidades como la Ultrasonografía Endoscópica (EUS), la Resonancia Magnética (RM) y la Tomografía por Emisión de Positrones (PET) es clave para optimizar la estadificación del cáncer gástrico, especialmente en entornos con recursos limitados.

Klingbeil et al. (2024) analizaron la eficacia de la tomografía computarizada multidetector (TCMD) como única modalidad de estadificación en contextos con recursos limitados. Encontraron que su precisión es limitada en estadios tempranos, el 43% fueron estadificados por TC, pero mejora significativamente en tumores avanzados (T3/T4a), en un 75%, en su mayoría tumores infiltrantes. La TCMD es una herramienta de bajo costo, requiere un tiempo mínimo y está ampliamente disponible en la mayoría de los centros, lo que convierte en una opción factible para la estadificación clínica en entornos con recursos limitados. No obstante, los autores concluyeron que su uso aislado no es suficiente y recomendaron su combinación

con técnicas como la ultrasonografía endoscópica EUS y la resonancia magnética (RM) para una evaluación más precisa.(18).

Por su parte, Giandola et al. (2023) destacaron que cada técnica de imagen tiene ventajas y limitaciones: la TC es eficaz para detectar metástasis a distancia, la RM ofrece un excelente contraste de tejidos sin exposición a radiación, y la tomografía por emisión de positrones (PET) es útil para evaluar metástasis nodales y carcinomatosis peritoneal (19).

Karen D. Bosch (2019) evaluó la utilidad del PET-CT en 105 pacientes con adenocarcinoma gástrico. Los resultados mostraron una sensibilidad del 40% y especificidad del 73% para la detección de afectación ganglionar. La actividad metabólica en tumores primarios fue del 86%. Los tumores de subtipo intestinal mostraron mayor captación (93%) en comparación con los no intestinales (78%).(20).

No obstante, el acceso a estas herramientas varía según los recursos disponibles, por lo que la elección de la técnica debe adaptarse a cada paciente y centro hospitalario.

En términos de costos, la resonancia magnética (**RM**) tiene un costo elevado debido a su avanzada tecnología de campos magnéticos y bobinas de radiofrecuencia, además de requerir exploraciones más prolongadas, lo que incrementa los costos operativos. En contraste, la tomografía computarizada multidetector (**TCMD**) es más asequible, con equipos de menor costo y procedimientos más rápidos, lo que la convierte en una alternativa eficiente en muchos escenarios clínicos.

#### IV. CONCLUSIONES

A partir de la revisión narrativa y los objetivos planteados, se concluye lo siguiente: Este estudio comparó la eficacia de la tomografía computarizada multidetector (TCMD), la ultrasonografía endoscópica (EUS) y la resonancia magnética (RM) en la estadificación del cáncer gástrico. Se concluye que ninguna técnica es completamente precisa por sí sola, pero su combinación mejora la detección, estadificación y planificación del tratamiento.

La TCMD destaca por su rapidez y accesibilidad, con una sensibilidad del 100% en tumores avanzados (T4) y del 88% en la detección ganglionar, aunque con una especificidad más baja (60%). La EUS, en cambio, es la mejor opción para evaluar tumores en estadios tempranos (T1-T2), con una sensibilidad del 94%, pero menor precisión en la afectación ganglionar (58%). Por su parte, la RM ofrece mayor resolución para evaluar invasión tumoral y ganglionar, con una sensibilidad del 93% y especificidad del 91% en la diferenciación de estadios T3-T4.

Los protocolos avanzados de TCMD, como los bifásicos y trifásicos con distensión gástrica, optimizan la visualización de la pared gástrica y mejoran la caracterización tumoral. La integración de técnicas y un enfoque multidisciplinario son claves para una estadificación más precisa y un tratamiento más efectivo.

Desde un enfoque de costo-beneficio, la TCMD se presenta como una técnica altamente accesible y eficiente para la estadificación del cáncer gástrico, con ventajas significativas en rapidez y disponibilidad en comparación con la RM y la EUS

La selección de la técnica de imagen debe basarse en la disponibilidad de recursos y en las características del paciente, priorizando la combinación de TCMD, EUS y

RM, para obtener un diagnóstico más preciso y una planificación terapéutica óptima.

## V. REFERENCIAS BIBLIOGRÁFICAS

1. Bray F, Ferlay J, Soerjomataram I, Siegel RL, Torre LA, Jemal A. Global cancer statistics 2018: GLOBOCAN estimates of incidence and mortality worldwide for 36 cancers in 185 countries. *CA Cancer J Clin.* 2018;68(6):394-424.
2. Venegas Ojeda D, Palacios YA. Trend in gastric cancer mortality rate in Peru: Segmented regression model 1995 - 2013. *Rev Fac Med Humana [Internet].* 25 de marzo de 2021;21(1). Disponible en: <https://inicib.urp.edu.pe/rfmh/vol21/iss1/5>
3. Kim J, Wang TC. *Helicobacter pylori* and Gastric Cancer. *Gastrointest Endosc Clin N Am.* 1 de julio de 2021;31(3):451-65.
4. Renzulli M, Clemente A, Spinelli D, Ierardi AM, Marasco G, Farina D, et al. Gastric Cancer Staging: Is It Time for Magnetic Resonance Imaging? *Cancers.* 29 de mayo de 2020;12(6):1402.
5. Ungureanu BS, Sacerdotianu VM, Turcu-Stiolica A, Cazacu IM, Saftoiu A. Endoscopic Ultrasound vs. Computed Tomography for Gastric Cancer Staging: A Network Meta-Analysis. *Diagnostics.* 16 de enero de 2021;11(1):134.
6. Pruebas para diagnosticar el cáncer de estómago [Internet]. 2023 [citado 16 de febrero de 2025]. Disponible en: <https://www.cancer.gov/espanol/tipos/estomago/diagnostico>
7. Vidal A. N, Carrasco A. G, Pérez C. A. Cáncer gástrico incipiente gigante: reporte de un caso. *Rev Chil Cir.* 1 de septiembre de 2017;69(5):412-5.

8. López Sala P, Leturia Etxeberria M, Inchausti Iguíñiz E, Astiazaran Rodríguez A, Aguirre Oteiza MI, Zubizarreta Etxaniz M. Gastric adenocarcinoma: A review of the TNM classification system and ways of spreading. *Radiol Engl*. Ed. 1 de enero de 2023;65(1):66-80.
9. Nagpal P, Prakash A, Pradhan G, Vidholia A, Nagpal N, Saboo SS, et al. MDCT imaging of the stomach: advances and applications. *Br J Radiol*. enero de 2017;90(1069):20160412.
10. Bravo-Grau S, Cruz Q JP. Estudios de exactitud diagnóstica: Herramientas para su Interpretación. *Rev Chil Radiol*. 2015;21(4):158-64.
11. Almeida MFA, Verza L, Bitencourt AGV, Boaventura CS, Barbosa PNVP, Chojniak R. Computed tomography with a stomach protocol and virtual gastroscopy in the staging of gastric cancer: an initial experience. *Radiol Bras*. agosto de 2018;51:211-7.
12. Ohashi M, Morita S, Fukagawa T, Wada T, Kushima R, Onaya H, et al. Evaluation of 64-Channel Contrast-Enhanced Multi-detector Row Computed Tomography for Preoperative N Staging in cT2-4 Gastric Carcinoma. *World J Surg*. enero de 2016;40(1):165-71.
13. Yang S, Zou X, Li J, Zhang A, Zhu L, Hu X, et al. The Application Value of ceMDCT in the Diagnosis of Gastric Cancer Extramural Vascular Invasion and Its Influencing Factors. *J Healthc Eng*. 2022;2022:4239600.
14. Giganti F, Orsenigo E, Arcidiacono PG, Nicoletti R, Albarello L, Ambrosi A, et al. Preoperative locoregional staging of gastric cancer: is there a place for

- magnetic resonance imaging? Prospective comparison with EUS and multidetector computed tomography. *Gastric Cancer*. 1 de enero de 2016;19(1):216-25.
15. Zhang Y, Yu J. The role of MRI in the diagnosis and treatment of gastric cancer. *Diagn Interv Radiol*. mayo de 2020;26(3):176-82.
  16. Cimavilla-Román M, de-la-Serna-Higuera C, Loza-Vargas A, Benito-Fernández C, Barrio-Andrés J, Madrigal-Rubiales B, et al. Ultrasonografía endoscópica versus tomografía computarizada en la estadificación preoperatoria del cáncer gástrico. *Rev Esp Enfermedades Dig*. noviembre de 2017;109(11):761-7.
  17. Nie RC, Yuan SQ, Chen XJ, Chen S, Xu LP, Chen YM, et al. Endoscopic ultrasonography compared with multidetector computed tomography for the preoperative staging of gastric cancer: a meta-analysis. *World J Surg Oncol*. 2 de junio de 2017;15(1):113.
  18. Klingbeil KD, Eng IK, Dube P, Dillon DL, Bechay K, Manouchehr-Pour S, et al. CT Imaging as a Single Modality for Clinical Staging of Gastric Cancer in Limited Resource Centers: A Retrospective Pilot Study. *J Surg Oncol* [Internet]. [citado 20 de diciembre de 2024];n/a(n/a). Disponible en: <https://onlinelibrary.wiley.com/doi/abs/10.1002/jso.27857>
  19. Giandola T, Maino C, Marrapodi G, Ratti M, Ragusi M, Bigioger V, et al. Imaging in Gastric Cancer: Current Practice and Future Perspectives. *Diagnostics*. 28 de marzo de 2023;13(7):1276.

20. Bosch KD, Chicklore S, Cook GJ, Davies AR, Kelly M, Gossage JA, et al. Staging FDG PET-CT changes management in patients with gastric adenocarcinoma who are eligible for radical treatment. *Eur J Nucl Med Mol Imaging*. 2020;47(4):759-67.

## ANEXOS

### Anexo 1. Términos utilizados

<b>POBLACIÓN</b>	<b>CONCEPTO</b>	<b>CONTEXTO</b>
Pacientes diagnosticados con cáncer gástrico	De qué manera contribuye la TCMD en el diagnóstico y tratamiento de cáncer gástrico	Evaluar la eficacia de la TCMD en la estadificación y tratamiento del cáncer gástrico en comparación con la ultrasonografía endoscópica y la resonancia magnética
¿En pacientes diagnosticados con cáncer gástrico (P), cómo contribuye la tomografía computarizada multidetector (TCMD) al diagnóstico y tratamiento (C), en comparación con la ultrasonografía endoscópica (EUS) y la resonancia magnética (RM) (C), en términos de eficacia en la estadificación y planificación terapéutica?		

PALABRAS CLAVE / DESCRIPTORES / OPERADORES BOLEANOS

P: "GASTRIC CANCER"

AND

C: "TOMOGRAPHY"

AND

C: "STAGING"

## Anexo 2. Fórmulas de búsqueda utilizadas

NÚMERO	BÚSQUEDA PUBMED	CANTIDAD
# 1	“GASTRIC CANCER”	70,982
# 2	“TOMOGRAPHY”	604,921
# 3	“STADING”	724,207
# 1 AND #2 AND #3	“GASTRIC CANCER” AND “TOMOGRAPHY” AND “STADING”	294

NÚMERO	BÚSQUEDA GOOGLE SCHOLAR	CANTIDAD
# 1	“GASTRIC CANCER”	293,000
# 2	“TOMOGRAPHY”	764,000
# 3	“STADING”	159,000
# 1 AND #2 AND #3	“GASTRIC CANCER” AND “TOMOGRAPHY” AND “STADING”	40

### Anexo 3

Sensibilidad, Especificidad y Precisión de la TCMD para la Estadificación T y N

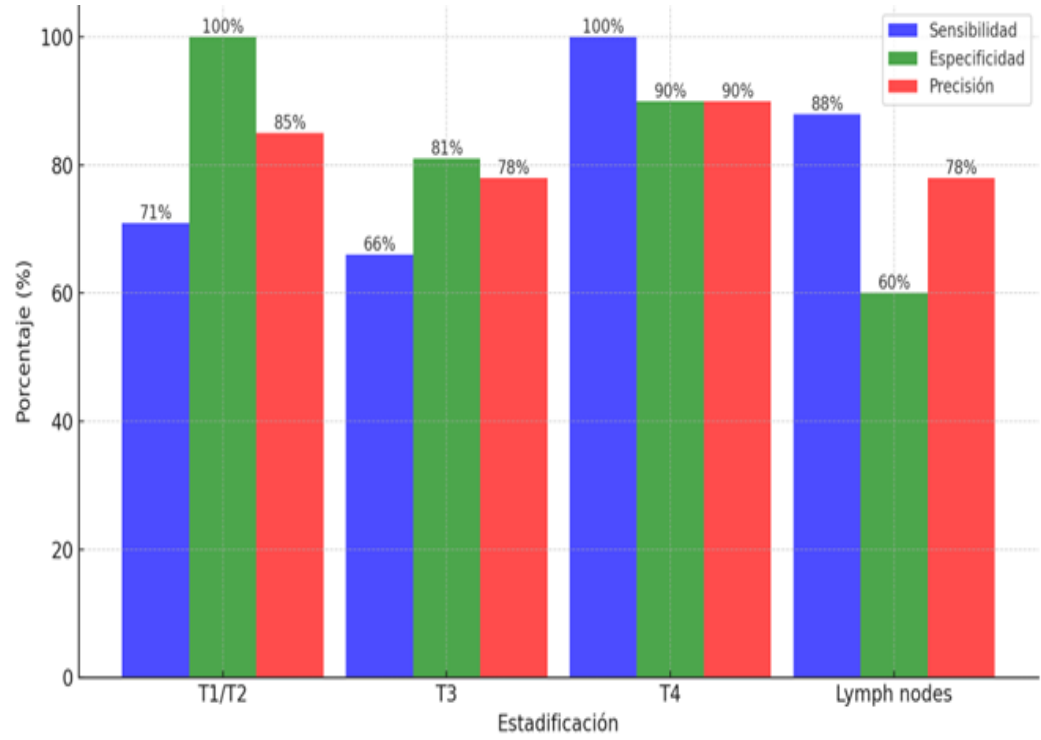


Gráfico 1. Elaboración propia. Datos tomados de la publicación de Almeida et al. (2018).

#### Anexo 4

<b>Modalidad</b>	<b>Precisión en T</b>	<b>Precisión en N</b>	<b>Principales Ventajas</b>	<b>Principales Limitaciones</b>
<b>TCMD</b>	Alta en tumores avanzados (T3-T4), baja en T1-T2	Moderada-alta (73% Sens., 81% Espec.)	Rápida, accesible y útil para evaluar metástasis	Menor precisión en estadios tempranos  Operador-dependiente,
<b>EUS</b>	Superior en T1-T2 (94% Sens.)	Sensibilidad alta (92%) pero baja especificidad (58%)	Mejor en la evaluación de la invasión de la pared gástrica	limitada para evaluar ganglios y metástasis a distancia  Costosa, menor disponibilidad
<b>RM</b>	Alta precisión en la evaluación de la profundidad tumoral (93% Sens.)	Sensibilidad media (69%) y especificidad moderada (73%)	Buen contraste de tejidos y detección de metástasis ganglionar	en algunos centros

**Cuadro 1.** Elaboración propia. Comparación de la precisión en la estadificación tumoral (T) y ganglionar (N), así como de las principales ventajas y limitaciones de las modalidades de imagen (EUS, TCMD y RM). Datos basados en Giganti et al. (2015).