

UNIVERSIDAD PERUANA CAYETANO

HEREDIA

Facultad de Medicina Veterinaria y Zootecnia



“Enfermedad del tracto urinario inferior felino asociado a urolitiasis: reporte de casos a partir de una clínica veterinaria especializada en medicina felina en Lima.”

Trabajo de Suficiencia Profesional para optar el Título Profesional de:
MÉDICO VETERINARIO ZOOTECNISTA

Gabriela Sofia Farfan Linares

Bachiller en Medicina Veterinaria y Zootecnia

Asesora: Camila Gianella Sanchez Carrion Fuentes

Lima-Perú

2026

DECLARACIÓN DE ORIGINALIDAD

Los egresados:

N°	APELLIDOS Y NOMBRES
1.	Farfan Linares, Gabriela Sofia

(Agregar filas adicionales si hay más autores)

Pertencientes al programa de la **carrera profesional de Medicina Veterinaria y Zootecnia**, autores del trabajo titulado: **“Enfermedad del tracto urinario inferior felino asociado a urolitiasis: reporte de casos a partir de una clínica veterinaria especializada en medicina felina en Lima.”**, el cual ha sido elaborado, sustentado y aprobado, según corresponda, para optar por el **Título Profesional** bajo la modalidad de **Trabajo de Suficiencia Profesional**.

En calidad de docentes asesores de la Universidad Peruana Cayetano Heredia:

N°	APELLIDOS Y NOMBRES DEL DOCENTE	FACULTAD	NIVEL DE ASESORÍA
1.	SANCHEZ CARRION FUENTES CAMILA GIANELLA	Medicina Veterinaria y Zootecnia	Asesor

Declaramos que el contenido del presente documento es original y que las citas y referencias a otros autores cumplen con las normas académicas establecidas. En ese sentido, hacemos constar que:

- El documento presenta un porcentaje de similitud de **8%**, según el reporte emitido por el software **Turnitin®** (identificador de entrega: **3591640209** ; fecha de entrega: **10-06-2026**
- Tras una revisión detallada del reporte y del contenido del trabajo en cuestión, no se han identificado indicios de plagio.
- Se certifica que el documento respeta los principios de integridad académica y cumple con los requisitos institucionales de originalidad.

Lugar y fecha: **Lima, 10 de Junio de 2026**



Firma del asesor
N° DNI: 75830297
ORCID: [0009-0001-8463-9754](https://orcid.org/0009-0001-8463-9754)

Firma del Co-asesor

N° DNI:
ORCID:

Dedicatoria y agradecimientos

Dedico este trabajo con mucho amor y sacrificio a mis tías, que han sido mi base e impulso para culminar este trabajo, además de siempre demostrarme cariño y tener fe en mí. A mis padres, por su apoyo incondicional, el sacrificio constante y por enseñarme el valor del compromiso. A mi hermano por su compañía y apoyo incondicional presente. A mi novio, por acompañarme en los momentos más exigentes de este camino, por su comprensión, paciencia y amor inagotable. Gracias por ser mi refugio y fuente de alegría.

Quiero agradecerle a mi asesora y jefa de mi centro de trabajo Gatuario, por su guía, exigencia profesional. Su orientación fue clave para culminar este trabajo.

Gracias a todos los que de una u otra forma, hicieron posible la realización de este trabajo.

CONTENIDO

RESUMEN	5
ABSTRACT.....	6
INTRODUCCIÓN.....	7
TRAYECTORIA DEL EGRESADO.....	10
CONTEXTO DEL PROBLEMA.....	11
MARCO TEÓRICO Y ANTECEDENTES	12
JUSTIFICACIÓN.....	19
OBJETIVOS	21
TRABAJO DE SUFICIENCIA PROFESIONAL	22
DESCRIPCIÓN DE LOS CASOS CLÍNICOS	27
DISCUSIÓN	57
CONCLUSIONES	71
RECOMENDACIONES.....	73
BIBLIOGRAFÍA.....	75

RESUMEN

La enfermedad del tracto urinario inferior felino (ETUIF) presenta diversas etiologías, siendo la urolitiasis una de las más frecuentes. Esta revisión evidencia la variabilidad individual en la presentación y evolución de la enfermedad, donde cada paciente responde de forma distinta a las intervenciones diagnósticas y terapéuticas. El objetivo fue describir seis casos clínicos de felinos con ETUIF por urolitiasis, evaluando la etiología de los urolitos, el tratamiento médico-quirúrgico y el seguimiento a corto y mediano plazo. Se realizó sondaje urinario para estabilización, y como parte del protocolo diagnóstico se incluyeron hemograma, bioquímica sanguínea, radiografía, examen de orina y una evaluación abdominal focalizada con ecografía en trauma (A-FAST, por sus siglas en inglés). La mayoría de los pacientes presentó disuria, hematuria, múltiples urolitos, anemia, leucocitosis y azotemia.

El tratamiento se adaptó según las necesidades individuales, incluyendo dieta de prescripción para el cuidado urinario o disolución de cristales. Aunque se priorizó el uso de procedimientos mínimamente invasivos, como la cistolitotomía percutánea (PCCL), uno de los pacientes requirió cistotomía convencional y uretrotomía debido a sus antecedentes clínicos. El PCCL consistió en acceder a la cavidad abdominal, fijar temporalmente la vejiga (cistopexia) y realizar una incisión para introducir el uroendoscopio, visualizar y extraer los urolitos mediante pinzas, cerrando posteriormente con suturas internas absorbibles y puntos externos retirables a los diez días.

En el seguimiento clínico a corto plazo (30 días postquirúrgico) no se evidenció recurrencia, mientras que a mediano plazo (90 días) dos pacientes presentaron recaída. Además, la mitad de los casos mostró anemia posterior al procedimiento quirúrgico. Este estudio aporta evidencia local relevante para la optimización de los protocolos clínicos en medicina felina en contextos urbanos peruanos, contribuyendo al manejo integral y actualizado de la urolitiasis felina.

Palabras clave: *ETUIF, urolitiasis, cistolitotomía percutánea, PCCL.*

ABSTRACT

Feline lower urinary tract disease (FLUTD) presents various etiologies, with urolithiasis being one of the most common. This review highlights the individual variability in the presentation and progression of the disease, as each patient responds differently to diagnostic and therapeutic interventions. The objective was to describe six clinical cases of cats with FLUTD caused by urolithiasis, evaluating the etiology of the uroliths, the medical-surgical treatment, and the short- and medium-term follow-up. Urinary catheterization was performed for stabilization, and as part of the diagnostic protocol, a complete blood count, serum biochemistry, radiography, urinalysis, and an abdominal focused assessment with sonography for trauma (A-FAST) were included. Most patients presented with dysuria, hematuria, multiple uroliths, anemia, leukocytosis, and azotemia.

Treatment was tailored to each patient's individual needs and included prescription diets for urinary care and/or crystal dissolution. Although minimally invasive procedures such as percutaneous cystolithotomy (PCCL) were prioritized, one patient required conventional cystotomy and urethrostomy due to medical history. The PCCL involved accessing the abdominal cavity, temporarily fixing the bladder (cystopexy), and making an incision to introduce the uroendoscope, visualize, and extract the uroliths using grasping forceps, followed by closure with absorbable internal sutures and external skin sutures removed after ten days.

During short-term follow-up (30 days post-surgery), no recurrence of urolithiasis was observed, whereas in the medium term (90 days), two patients showed relapse. Additionally, half of the cases presented postoperative anemia. This study provides valuable local evidence for optimizing clinical protocols in feline medicine within urban Peruvian contexts, contributing to a comprehensive and updated approach to the management of feline urolithiasis.

Keywords: *FLUTD, urolithiasis, percutaneous cystolithotomy, PCCL.*

INTRODUCCIÓN

La enfermedad del tracto urinario inferior felino (ETUIF) es una patología común en felinos domésticos y es de origen multifactorial, afecta principalmente a gatos machos, con una condición corporal de sobrepeso, estilo de vida sedentario y alimentación basada en dietas secas. Este cuadro clínico abarca diversas etiologías que pueden ocasionar tanto cuadros obstructivos como no obstructivos (Taylor et al., 2025). Entre estas destacan la urolitiasis, el tapón uretral y la cistitis idiopática, las que afectan predominantemente la vejiga y la uretra. Los signos clínicos más frecuentes incluyen hematuria, polaquiuria, estranguria, periuria y disuria. La situación más grave es cuando evoluciona hacia una obstrucción urinaria, considerada una urgencia médica con riesgo vital si no se atiende de forma oportuna (Taylor et al., 2025). El diagnóstico se basa en la combinación de anamnesis, examen físico y herramientas complementarias como el análisis de orina, la ecografía abdominal y las radiografías. El tratamiento varía según la causa subyacente e incluye desde manejo médico hasta intervenciones quirúrgicas. Son preferidas aquellas de carácter mínimamente invasivo, como la cistolitotomía percutánea, debido a su menor tiempo de recuperación y menor riesgo postoperatorio (Lulich & Osborne, 2009).

Diversos estudios han identificado a la urolitiasis como una de las principales causas de ETUIF. Estas son formaciones minerales que pueden generar desde inflamación vesical hasta obstrucciones uretrales completas, requiriendo intervención médica o quirúrgica inmediata. Gerber et al. (2005) señalan que en base a un estudio donde participaron 77 felinos domésticos, el 22% de los casos de ETUIF fueron ocasionados por la presencia de urolitos. Investigaciones como la de Buffington (2011) y más recientemente Cruciani et al. (2020), han resaltado la utilidad del diagnóstico por imagen y del uroanálisis en la identificación de urolitos. Para resolver este problema eficazmente es muy importante el

tratamiento integral, aquí se incluyen las técnicas quirúrgicas modernas, manejo dietético y control del entorno (Buffington, 2011; Cruciani et al., 2020). La mayoría de estos estudios se han desarrollado en centros académicos o clínicas de referencia de Norteamérica y Europa, generando un vacío en la literatura clínica aplicada a entornos urbanos latinoamericanos, donde las condiciones de acceso a recursos diagnósticos y terapéuticos pueden diferir sustancialmente.

A pesar del creciente conocimiento sobre ETUIF y sus múltiples causas, en contextos clínicos locales persiste una falta de sistematización en la documentación y análisis de casos clínicos, especialmente en aquellos asociados a urolitiasis. Esta carencia dificulta establecer protocolos diagnósticos y terapéuticos estandarizados, lo cual impacta directamente en la calidad del tratamiento, el seguimiento postoperatorio y la prevención de recurrencias. Además, factores como la limitada disponibilidad de medios diagnósticos avanzados, la variabilidad en la formación profesional y el acceso diferenciado a dietas terapéuticas contribuyen a una atención heterogénea de estos pacientes en clínicas veterinarias de nivel primario o intermedio.

Este estudio se justifica por la necesidad de generar evidencia clínica estructurada sobre el abordaje de ETUIF asociada a urolitiasis en un entorno urbano, donde la medicina veterinaria especializada se encuentra en proceso de consolidación. La realización de este trabajo en una clínica especializada en la atención exclusiva de pacientes felinos constituye una ventaja significativa, ya que permite un manejo clínico más preciso, una interpretación diagnóstica más detallada y una mejor identificación de los factores predisponentes y de respuesta terapéutica propios de la especie. La información a partir de casos clínicos reales permitirá comprender mejor la presentación, evolución y resolución de esta patología, contribuyendo a la mejora de protocolos diagnósticos,

tratamiento y seguimiento. Asimismo, se busca fortalecer la capacidad profesional de los médicos veterinarios mediante el análisis crítico de las estrategias terapéuticas empleadas, tanto médicas como quirúrgicas, e identificar aquellos factores asociados al éxito o la recurrencia de casos. Este tipo de aportes resulta especialmente valioso en contextos donde los recursos pueden ser limitados y donde la evidencia local es escasa, favoreciendo así la toma de decisiones clínicas basadas en experiencias reales.

El objetivo de este trabajo fue describir los casos clínicos de felinos diagnosticados con ETUIF asociado a urolitiasis atendidos en una clínica veterinaria especializada en medicina felina en Lima, detallando el abordaje diagnóstico, el tratamiento médico y quirúrgico (incluyendo procedimientos mínimamente invasivos) y el seguimiento postoperatorio, con el fin de evaluar los resultados clínicos y proponer estrategias de mejora en la atención de esta patología.

TRAYECTORIA DEL EGRESADO

Gabriela Sofía Farfán Linares culminó los estudios en la Facultad de Medicina Veterinaria y Zootecnia de la Universidad Peruana Cayetano Heredia en el año 2019. Orientó su interés en el área de equinos, realizando rotaciones y cursos dirigidos a esta área. A lo largo de los siguientes años experimentó diversos eventos con sus mascotas, tres felinos con los cuales fue aprendiendo como tutora y como médico veterinario. Se le presentaron oportunidades laborales en el área de medicina felina en donde encontró su pasión y nueva área de interés. Inició su formación en la clínica veterinaria Gatuario, en la cual ha laborado desde el año 2021. Ingresó ejerciendo labores como Internista Veterinario, luego ascendió a Jefe de Internistas y actualmente se encuentra en el puesto de Coordinadora de Recuperación y Comunicación de Internamiento. Actualmente se encuentra a cargo de la comunicación con los tutores acerca de sus mascotas, lectura de resultados de exámenes médicos, solicitud de procedimientos y seguimiento del tratamiento de cada paciente.

CONTEXTO DEL PROBLEMA

La obstrucción uretral en felinos es un cuadro bastante frecuente en la clínica diaria, siendo casi siempre los machos quienes lo padecen debido a la anatomía de la uretra, alargada y estrecha (Cooper, 2015; Dorsch, 2017), sin embargo, las hembras también son propensas a padecerlo (Lekcharoensuk et al., 2001). Este evento requiere de pronta resolución, ya que la vida del paciente puede verse comprometida en cuestión de horas (Beal, 2018).

El manejo de emergencia para la estabilización del paciente consiste en la desobstrucción de la uretra mediante el sondaje uretral para permitir la liberación de la orina, así como terapia de soporte en base a las alteraciones metabólicas, electrolíticas y cardiovasculares observadas en los exámenes realizados al recibir al paciente (Cooper, 2015). Sin embargo, el manejo completo debe incluir también la identificación de la etiología del problema, pues solo así se puede brindar un tratamiento o realizar un procedimiento específico para disminuir el riesgo de posteriores obstrucciones uretrales (*Feline Lower Urinary Tract Disease (FLUTD)*, s. f.).

Al tratarse de una patología que requiere de una alta inversión económica inicial y cuidados específicos a largo plazo, puede ser complicado para los tutores comprometerse debido a las limitaciones económicas y al pobre entendimiento del caso. De igual forma, la falta de experiencia y poca disponibilidad tecnológica de distintas clínicas veterinarias en Lima podría limitar la resolución del cuadro obstructivo.

MARCO TEÓRICO Y ANTECEDENTES

La enfermedad de las vías urinarias bajas en felinos “ETUIF”, es una patología bastante frecuente en las consultas de las clínicas veterinarias. La obstrucción de la uretra sucede mayormente en gatos machos jóvenes, debido a la anatomía larga y angosta de la uretra (Segev et al., 2011; Cooper, 2015; Dorsch, 2017), sin embargo, las hembras también son propensas a padecerlo (Lekcharoensuk et al., 2001). Los factores predisponentes para ETUIF abarcan: gatos machos castrados, presentan sobrepeso, gatos de interior que realizan poco ejercicio, comen únicamente alimento seco, estrés ambiental, edad avanzada, enfermedades sistémicas (enfermedad renal crónica, diabetes mellitus, hipertiroidismo), cirugías urológicas previas o cateterización frecuente y suelen vivir en un ambiente con múltiples gatos (Gunn-Moore, 2003; Taylor et al., 2025).

La ETUIF abarca distintas etiologías que afectan a la vejiga y/o uretra, lamentablemente los signos clínicos no son específicos para identificar el origen del problema. Estas diversas condiciones están conformadas por la cistitis idiopática felina (CIF), urolitiasis, infecciones del tracto urinario (ITU), trauma uretral, neoplasias, alteraciones congénitas o neurogénicas (Taylor et al., 2025). Según lo que describe Gunn-Moore, el porcentaje de prevalencia de las causas del ETUIF no obstructivo se muestra de esta manera: urolitos (15%); defectos anatómicos, neoplasias u otros (10%); problemas de comportamiento (<10%); infección bacteriana (<2%). Las causas del ETUIF obstructivo se presentan de esta manera: cistitis idiopática obstructiva (29%); tapón uretral (59%); urolitos (10%); urolitos e infección bacteriana (2%) (Gunn-Moore, 2003). Según la guía de consenso de diagnóstico y manejo de la enfermedad del tracto urinario (2025), indica que la urolitiasis representa del 10 al 23% de los casos de signos urinarios (Taylor et al., 2025).

Los signos clínicos con los que un paciente con ETUIF suele presentarse a consulta pueden ser hematuria, polaquiuria, estranguria, periuria y disuria (Dorsch, 2017; Taylor et al., 2025). Este evento requiere de pronta resolución debido a que puede presentar alteraciones a nivel sistémico como cambios en los electrolitos, acidosis metabólica e inclusive uremia, comprometiendo la vida del paciente en cuestión de horas. Por esta razón se debe de atender y resolver estas alteraciones antes de realizar un procedimiento más invasivo (Gerber et al., 2008; Cooper, 2015; Beal, 2018).

Las ITU son poco comunes en gatos adultos sanos, sin embargo son más comunes en animales mayores con enfermedad renal crónica (ERC), diabetes mellitus, tras procedimientos urológicos (sondaje urinario, uretrotomía), por defecto anatómico o neoplasia (*Feline Lower Urinary Tract Disease (FLUTD)*, s. f.; Gunn-Moore, 2003; Taylor et al., 2025). Dentro de las bacterias más frecuentes se encuentran *Escherichia coli*, *Streptococcus spp.*, *Enterococcus faecalis* y *Staphylococcus felis*. En algunos casos puede haber bacteriuria subclínica sin signos clínicos evidentes, lo que requiere un enfoque diagnóstico meticuloso para evitar el uso innecesario de antibióticos (Taylor et al., 2025).

Los urolitos están compuestos principalmente por oxalato de calcio y estruvita, en conjunto representan el 90% de los casos de urolitiasis (*Feline Lower Urinary Tract Disease (FLUTD)*, s. f.; Gunn-Moore, 2003; Taylor et al., 2025). Algunos menos frecuentes están compuestos por urato, cistina, fosfato de calcio y urolitos compuestos o mixtos. Desde el punto de vista de la fisiopatología, los urolitos se forman a partir de la sobresaturación urinaria de minerales específicos, lo que puede ser promovido por alteraciones del pH urinario, dietas inadecuadas, deshidratación y factores metabólicos. Por ejemplo, los cálculos de estruvita están asociados al pH alcalino de la orina y a la presencia de bacterias

en la orina. Por el contrario, los cálculos de oxalato de calcio están asociados a una orina ácida y generalmente a la hipercalcemia (Taylor et al., 2025).

Por otro lado, en un estudio realizado en el año 2011, el segundo diagnóstico más frecuente fue el tapón uretral (21%), mientras que la cistitis bacteriana y urolitiasis fueron diagnosticadas en un 11.8% (Sævik et al., 2011). Un tapón uretral, puede estar conformado por un acúmulo de proteínas, células, cristales y detritos en la orina. Este conjunto de compuestos es capaz de generar obstrucción uretral (*Feline Lower Urinary Tract Disease (FLUTD)*, s. f.; Gunn-Moore, 2003).

Existe un gran grupo dentro de la clasificación del ETUIF donde no se ha podido identificar la causa física de la enfermedad, por esa razón a este grupo se le reconoce como cistitis idiopática felina. Los felinos dentro de esta clasificación padecen inflamación a nivel de la vejiga sin una causa física aparente (*Feline Lower Urinary Tract Disease (FLUTD)*, s. f.; Gunn-Moore, 2003). Una hipótesis sugiere la alteración entre el suministro neuronal desde y hacia la vejiga, la capa de glicosaminoglicanos y los compuestos de la orina (Gunn-Moore, 2003). Estudios más recientes sugieren la hipótesis en la que se involucran múltiples factores, como el aumento de la permeabilidad de la pared de la vejiga, anormalidades neuronales, estrés, factores genéticos y ambientales, enfermedades autoinmunes, infecciosas o una enfermedad sistémica en curso (Jones et al., 2021).

Es importante identificar la etiología del problema mediante diferentes exámenes en la evaluación médica. Se debe de solicitar un examen de orina, para ver las características físicas y/o presencia de sedimento urinario; urocultivo, para evaluar la presencia de bacterias; placas radiográficas, para divisar la presencia, ubicación y radiodensidad de los

urolitos y ecografía abdominal para evaluar la presencia de efusión abdominal o complicación secundaria que pudiera presentarse. Conocer la composición exacta del urolito resulta esencial para seleccionar un tratamiento eficaz, ya que no todos los cálculos responden de igual forma a la terapia médica. Además, este análisis permite implementar medidas preventivas específicas según el tipo de mineral identificado, reduciendo el riesgo de recurrencias. Enfocándonos en el contexto local, el análisis de cristales en orina también aporta información valiosa para el desarrollo de protocolos clínicos basados en evidencia local. La Universidad de Minnesota, en Estados Unidos, permite realizar el análisis cuantitativo de minerales. Utiliza cristalografía óptica y espectroscopía infrarroja. Además, ante la presencia de minerales inusuales realizan técnicas como difracción de rayos, espectroscopía de dispersión de energía, microtomografía computarizada y otras metodologías especializadas (Osborne et al., s. f.).

Según el estudio clínico realizado por Cruciani et al., en una cohorte de 68 casos clínicos de pacientes con signos compatibles con ETUIF, se realizaron radiografías abdominales en el 96% de los casos y ecografías del sistema urinario en el 64%. Estos métodos diagnósticos permitieron identificar la presencia de urolitos en un porcentaje significativo de los pacientes, contribuyendo de forma clave al diagnóstico definitivo y a la selección del tratamiento adecuado (Cruciani et al., 2020). De no ser posible identificar una causa física, es posible considerarlo como cistitis idiopática (Dorsch, 2017).

Para el manejo médico de esta patología es necesario estabilizar al paciente, utilizar una combinación de medicamentos en base a antiinflamatorios, analgésicos, antibióticos de ser necesarios y suplementos con glicosaminoglicanos, además de implementar dieta de mantenimiento para el cuidado de vías urinarias o de prescripción para el cuidado de vías urinarias y disolución de cálculos e intervenciones quirúrgicas convencionales y de

mínima invasión (Beal, 2018). Además, es importante realizar un hemograma y bioquímica sanguínea debido a que se pueden evidenciar disminución en los valores de glóbulos rojos, elevación de los leucocitos por proceso inflamatorio o infeccioso, además puede haber elevación de los valores de nitrógeno ureico en sangre (BUN) y creatinina en pacientes que presentan obstrucción urinaria e inclusive se puede evidenciar alteración en los electrolitos lo cual compromete la vida del felino. En el reporte de casos de Cruciani et al., se logró realizar un examen físico completo al 89% de los pacientes y un examen de orina al 83%. Este último permitió identificar hallazgos compatibles con ETUIF, como la presencia de hematuria, cristales urinarios y signos de inflamación del tracto urinario inferior, los cuales fueron determinantes para confirmar el diagnóstico de urolitiasis y orientar el tratamiento médico o quirúrgico según sea el caso (Cruciani et al., 2020).

Un estudio retrospectivo en Alemania analizó 101 gatos con ETUIF y determinó que el 20% presentaba urolitiasis, observándose una reducción significativa en la recurrencia cuando se aplicaban medidas preventivas como dieta específica y aumento del consumo de agua (Kaul et al., 2020). Asimismo, un estudio realizado en Tailandia con 78 gatos identificó que el 18% de los casos de ETUIF se debían a urolitos, siendo más frecuentes en gatos machos castrados. En Egipto, una investigación epidemiológica señaló que los urolitos fueron una de las principales causas de obstrucción urinaria y que muchas de las bacterias asociadas eran resistentes a los antibióticos más comunes, reforzando la importancia del diagnóstico microbiológico (Mahmoud et al., 2022).

El tratamiento para el cuadro de ETUIF se va a basar en una correcta identificación de la etiología mediante las pruebas complementarias que realizaremos al momento de recibir al paciente en la clínica. Luego de realizar los exámenes complementarios, si no logramos identificar una etiología, podemos decir que es una cistitis idiopática (Gunn-Moore, 2003).

Dentro de las opciones quirúrgicas tradicionales para el manejo de los cuadros de ETUIF por urolitiasis tenemos la cistotomía y uretrotomía, aunque son abordajes donde podrían presentarse mayores complicaciones. La cistotomía consiste en realizar una incisión abdominal y luego directamente en la vejiga, permitiendo extraer urolitos, masas, coágulos, así como evaluar de manera integral la mucosa vesical. Es indicada cuando los urolitos son demasiado grandes, cuando la anatomía vesical o uretral impide la extracción mediante métodos menos invasivos. La ventaja principal es el acceso visual directo sin embargo esto significa mayor manipulación tisular, incrementa el riesgo de hemorragia, inflamación postoperatoria y un tiempo de recuperación más prolongado, significa también mayor probabilidad de contaminación bacteriana intraoperatoria (Fossum, 2018).

La uretrotomía perineal consiste en crear una nueva abertura uretral mas amplia en la región perineal, mediante resección de la uretra peneana y la anastomosis de la uretra pélvica a la piel. Lo que se busca es reducir las obstrucciones uretrales recurrentes, especialmente en pacientes con estenosis uretral o daño crónico de la uretra distal. Con esta modificación, se genera una salida más amplia para la orina y evitar futuras obstrucciones, sin embargo, es un procedimiento quirúrgico irreversible y altamente invasivo. Las posibles complicaciones pueden ser infecciones urinarias recurrentes, estenosis del estoma y sangrado postoperatorio (Papazoglou & Basdani, 2011).

Por otro lado, existen los procedimientos de mínima invasión tales como la urohidropulsión, extracción de cálculos con cesta cistoscópica y cistolitotomía percutánea (PCCL). Estas opciones, en comparación a las cirugías convencionales, ofrecen mayores beneficios, dentro de ellos, lograr una eliminación de urolitos más completa, menor dolor post operatorio, tiempo de recuperación y tiempo de hospitalización, además que se reduce el riesgo de infección (Cruciani et al., 2020; Buote et al., 2022; Dunn, et al., 2022). Sin

embargo, también existen desventajas como el prolongado tiempo de la cirugía, se necesita de equipo y capacitación especializados (Buote et al., 2022). En el caso del PCCL, se coloca una vía de acceso venoso al paciente para la administración de fármacos anestésicos. Al ser un procedimiento exploratorio y correctivo, la anestesia general es inhalatoria y aproximadamente de dos horas a más de duración. Se coloca una sonda urinaria y se prepara el abdomen del paciente, rasurando, limpiando y realizando la antisepsia pertinente. La cirujana ingresará a cavidad peritoneal para localizar la vejiga y proceder con la cistopexia, la cual es la fijación de la vejiga a las paredes musculares abdominales mediante suturas. Esta es una medida provisional que será deshecha una vez terminado el procedimiento. Con la vejiga fijada, se realizará una pequeña incisión en la misma para permitir la entrada del uroendoscopio, con el cual se podrá inspeccionar a detalle la vejiga y uretra dependiendo del calibre de esta. Todos los puntos internos serán del tipo absorbible, mientras que los externos, en piel, sí tendrán que ser retirados aproximadamente diez días después. Estas medidas realizadas durante el procedimiento son en base a la literatura (Cruciani et al., 2020).

JUSTIFICACIÓN

La enfermedad del tracto urinario inferior felino (ETUIF) constituye un síndrome complejo y multifactorial que representa una de las principales causas de consulta en medicina felina. Dentro de las diversas etiologías de ETUIF, la urolitiasis destaca como una de las más frecuentes, especialmente en pacientes machos debido a su anatomía uretral. Pese a su alta prevalencia, en la literatura veterinaria nacional se observa una escasa documentación sistemática de casos clínicos que permitan correlacionar las manifestaciones clínicas, hallazgos diagnósticos y sobre todo los desenlaces terapéuticos de manera estructurada.

La descripción detallada de casos clínicos constituye una herramienta valiosa para llenar vacíos de la evidencia aplicada, sobre todo en patologías recurrentes como la urolitiasis felina, donde la presentación clínica y manejo médico puede variar considerablemente entre individuos. Además, muchos estudios disponibles se centran en poblaciones de gran tamaño o en enfoques experimentales, dejando de lado la variabilidad y complejidad clínica del enfoque individual. Esto genera una brecha entre el conocimiento académico y la toma de decisiones en la práctica diaria, particularmente en contextos donde el acceso a recursos diagnósticos o terapéuticos puede estar limitado.

Realizar una revisión clínica de casos con ETUIF relacionados a urolitiasis ofrece la oportunidad de aportar evidencia contextualizada, basada en la realidad clínica local y especializada, que sirva de referencia para otros profesionales. Este tipo de trabajo no solo fortalece la capacidad de reconocer patrones clínicos relevantes, sino también

contribuye a discutir las limitaciones, estrategias terapéuticas y opciones de manejo más efectivas en nuestro entorno, permitiendo eventualmente mejorar los protocolos de diagnóstico y tratamiento en medicina felina.

OBJETIVOS

Objetivo general:

- Describir 6 casos clínicos de pacientes con enfermedad del tracto urinario inferior felino por urolitiasis en una clínica veterinaria especializada en medicina felina en Lima durante el periodo del 2024 y marzo del 2025.

Objetivos específicos:

- Describir las características clínicas observadas, incluyendo signos clínicos, antecedentes médicos y parámetros físicos relevantes.
- Identificar y analizar los hallazgos más frecuentes en los exámenes complementarios, que incluyen hemograma, bioquímica sanguínea, análisis de orina, radiografías y ecografía abdominal.
- Describir la evolución clínica y la recurrencia de los casos luego del tratamiento, considerando factores como respuesta al tratamiento y seguimiento durante los 30 días posteriores (seguimiento a corto plazo) y 90 días posteriores (seguimiento a mediano plazo).

TRABAJO DE SUFICIENCIA PROFESIONAL

Lugar de estudio:

El reporte de casos se realizó mediante la recopilación de las historias clínicas de una clínica veterinaria ubicada en el distrito de Santiago de Surco, Lima. La clínica cuenta con nueve años de experiencia en medicina felina y brinda los servicios de consultas médicas, cirugías, internamiento, consultas por especialidad, laboratorio, rayos x, ecografía y hospedaje.

Modalidad de informe:

Reporte de una serie de casos

Tipo de estudio:

La metodología fue descriptiva, observacional y retrospectiva, realizada a partir de la revisión de historias clínicas de pacientes atendidos durante los años 2024 y 2025

- ***Población objetivo:*** Se utilizaron historias clínicas de felinos que presentaron enfermedad del tracto urinario felino por urolitiasis, los cuales ingresaron a la veterinaria por obstrucción urinaria o disuria, diagnosticados mediante el examen ecográfico y placas radiográficas.
- ***Tamaño de muestra:*** Se incluyeron 3 historias clínicas de pacientes con enfermedad del tracto urinario inferior que presentaron urolitos al momento de la evaluación clínica.

- ***Criterios de inclusión:*** Se consideraron historias clínicas, indistintamente del sexo, edad y raza, que presentaron enfermedad del tracto urinario por urolitiasis. Se incluyeron aquellos que recibieron tratamiento quirúrgico y se les realizó seguimiento hasta la resolución del cuadro clínico.

- ***Criterios de exclusión:*** no se tomaron en cuenta aquellas historias clínicas de pacientes que no hayan seguido tratamiento ni seguimiento médico (controles).

- ***Elaboración y validación de instrumentos:*** Se tomó en cuenta para organizar la información de los casos clínicos en base a las directrices CARE (*Case Report Guidelines*) (Riley et al., 2017).
 1. Título
 2. Palabras claves
 3. Resumen
 4. Introducción
 5. Información del paciente
 6. Hallazgos clínicos
 7. Línea del tiempo
 8. Evaluación del diagnóstico
 9. Intervenciones terapéuticas
 10. Seguimiento y resultados
 11. Discusión
 12. Perspectiva del paciente (no aplicaría en el trabajo)
 13. Consentimiento informado (no aplicaría en el trabajo)

- ***Recolección y procesamiento de datos:*** Para la recolección de datos se realizó la revisión de registros clínicos almacenados en el sistema de información hospitalaria veterinaria integrado de la clínica Gatuario (VetPraxis). Además, se utilizaron como fuente, las hojas físicas de internamiento correspondientes a cada paciente, las cuales contienen registros de monitorización y administración de medicación durante su estancia clínica. Se documentó los protocolos de tratamiento médico y quirúrgico aplicados a los pacientes, detallando el uso de medicamentos, intervenciones mínimamente invasivas y procedimientos quirúrgicos convencionales. A partir de estos registros, se obtuvieron variables complementarias tales como sexo, edad, raza, condición corporal, estado de esterilización, antecedentes médicos, motivo de consulta, detección de urolitos, tratamiento y evolución. Con respecto a los exámenes complementarios como de laboratorio e imagenología, se extrajo los datos desde las plataformas de gestión de información de laboratorio y/o sistemas virtuales de entrega de resultados.
- Se recolectaron los datos del hemograma completo (parámetros de glóbulos rojos, glóbulos blancos, plaquetas), perfil bioquímico y electrolitos (ALB, ALP, ALT, AMY, BUN, Ca, CRE, GLOB, GLU, K⁺, Na⁺, PHOS, TBIL, TP). En todos los casos se utilizó la medición de gasometría sanguínea con el equipo EPOC, que permitió determinar pH, pCO₂, pO₂, TCO₂, Na⁺, K⁺, Ca⁺⁺, Cl⁻, Hct, Glu, Lac, Crea, BUN, Urea, cHgb, cHCO₃⁻, cTCO₂, BE(ecf), BE(b), cSO₂, AGap. Se anexó además urianálisis y urocultivo en los casos que se tuvo esta información. Con respecto a la imagenología se incluyeron los hallazgos obtenidos en el A-FAST y estudios radiográficos de la vista laterolateral. Para el manejo terapéutico muchos de los pacientes fueron sometidos a PCCL modificada con uretroscopía

(Imagen 1), que se describe como una cistotomía asistida con evaluación de la uretra por laparoscopia para eliminar cálculos urinarios a través de la vejiga (Imagen 2). Mediante esta técnica lograron reducir la contaminación de la cavidad abdominal con orina y se obtuvo una mejor visualización permitiendo una evaluación más exhaustiva de la vejiga y la uretra (Pinel et al., 2013).

- ***Consideraciones éticas:*** El estudio utilizó historias clínicas de pacientes atendidos en la clínica veterinaria Gatuario, por lo que se realizó con el consentimiento de la clínica veterinaria y a su vez fue autorizado por el Comité de Ética para el Uso de Animales de la UPCH (Proyecto 217322).

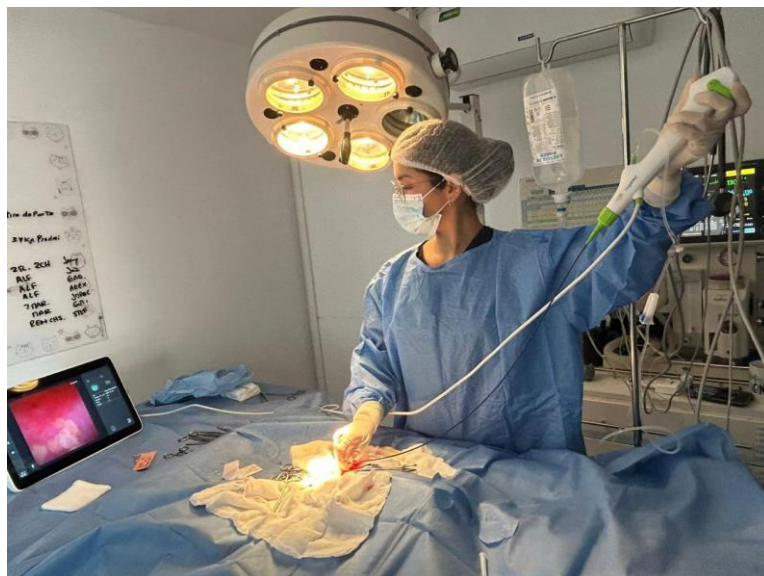

Imagen 1. Extracción de urolitos mediante técnica de cistolitotomía percutánea (PCCL) en paciente felino. Fuente: Dra. Camila Sánchez Carrión.

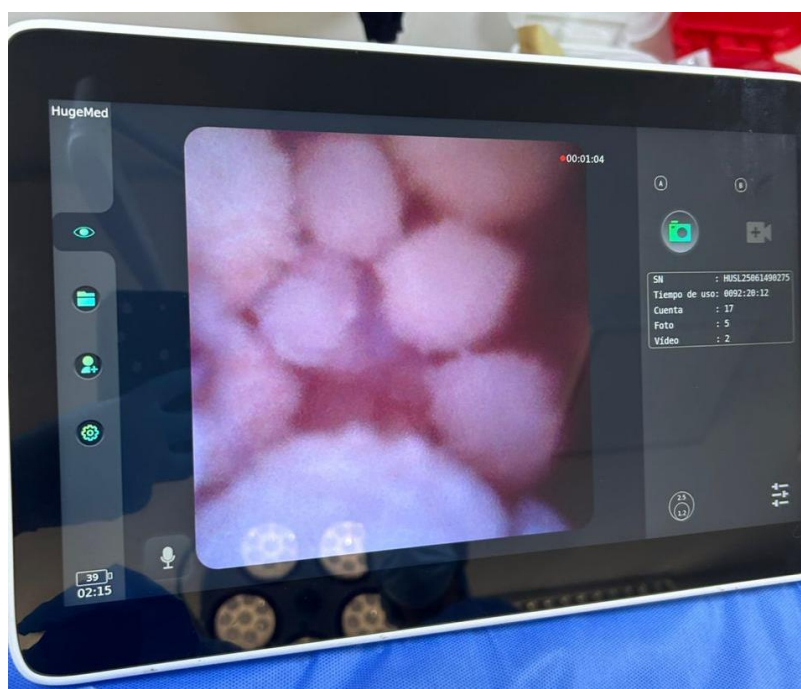

Imagen 2. Visualización de urolitos mediante uroendoscopio durante procedimiento de cistolitotomía percutánea en felino en la Clínica Veterinaria Gatuario.

DESCRIPCIÓN DE LOS CASOS CLÍNICOS

Caso clínico 1

Paciente felino hembra, de raza doméstico pelo corto, de 4 años, esterilizada y con diagnóstico positivo de leucemia felina asiste a consulta a las 3 pm. Un día previo a la consulta los dueños mencionan que presentó hematuria, disuria y polaquiuria. Además, notaron inflamación en la zona perivulvar y acicalamiento excesivo. Su alimentación consistía en alimento balanceado premium a base de pollo, convive con otro felino sin problemas de conducta y no contaba con vacunas ni desparasitación actualizadas.

En el examen físico presentaba una condición corporal de 6/9 y presentó restos de orina hematúrica en la zona perianal. Al A-FAST, se pudo evidenciar una vejiga poco distendida (con poca cantidad de orina) pero con abundante contenido en suspensión, por lo que no se contempló dentro de los diagnósticos diferenciales un cuadro de ETUIF obstructivo y no fue posible confirmar la presencia de urolitos. Otros hallazgos en este examen fueron engrosamiento de las paredes de la vejiga, uretra levemente distendida y líquido libre perivesical, por lo que se abordó como un proceso inflamatorio a nivel de la vejiga. Se solicitaron análisis sanguíneos, incluyendo hemograma y bioquímica completa, así como una ecografía abdominal especializada y examen de orina. Los análisis de sangre no mostraron alteraciones significativas (Cuadro 1), esto puede ser debido a que la paciente en el momento de análisis no presentó un cuadro clásico de obstrucción urinaria. Se consideró ETUIF por CIF, ITU y no se descartó urolitiasis dentro de los diferenciales. Debido a que la paciente se encontraba estable y al momento de la atención médica se

encontraba nerviosa y un poco reactiva, se indicó tratamiento para casa, con gabapentina a 5 mg/kg, prednisolona a 1 mg/kg por 2 días, luego a 0,5 mg/kg y luego a 0,25 mg/kg por 5 días y suplemento con glucosaminoglicanos además de realizar el cambio de alimento a una dieta de prescripción para el cuidado de vías urinarias, se brindó varias opciones, dentro de ellas Proplan Veterinary Diets UR.

La paciente regresó el mismo día, cerca de la media noche (9 horas después), por atención de emergencia debido a dolor persistente, inapetencia y disuria, eliminando solo gotas de orina hematúrica. Al examen físico mostraba dolor abdominal severo y decaimiento. Las constantes vitales arrojaron valores de: T 38 C°, PAS 188, PAD 88 PAM 97, FC 293. Al A-FAST se evidenció reactividad peritoneal, mayor cantidad de líquido libre perivesical, vejiga distendida con sedimento y múltiples urolitos, incluyendo uno de 6.25 mm en la uretra cerca al trígono vesical, esta vez fue posible visualizarlos debido a que había mayor cantidad de orina en la vejiga (Imagen 3). Ante estos hallazgos se diagnosticó ETUIF obstructivo por urolitiasis y fue hospitalizada para proceder con el sondaje urinario, manejo del dolor y estabilización del paciente.

Se solicitó un análisis de gasometría sanguínea, el cual reveló azotemia moderada, acidosis metabólica, hiperlactatemia y leve hipocalcemia, siendo estos únicamente los analitos alterados (Cuadro 1). Se solicitó además una radiografía latero lateral de abdomen con enfoque en la vejiga y uretra para determinar la ubicación y radiopacidad de los cálculos. En la imagen radiográfica (Imagen 4) se evidenció la presencia de estructuras en la parte central de la vejiga con una radiodensidad menor que la de las estructuras óseas, lo que sugirió que podrían estar compuestas por estruvita. Esta sospecha se fundamenta en que los urolitos de estruvita suelen presentar una radiopacidad

moderada, permitiendo su visualización en radiografías como estructuras bien definidas dentro de la vejiga, aunque con menor densidad que los cálculos de oxalato de calcio.

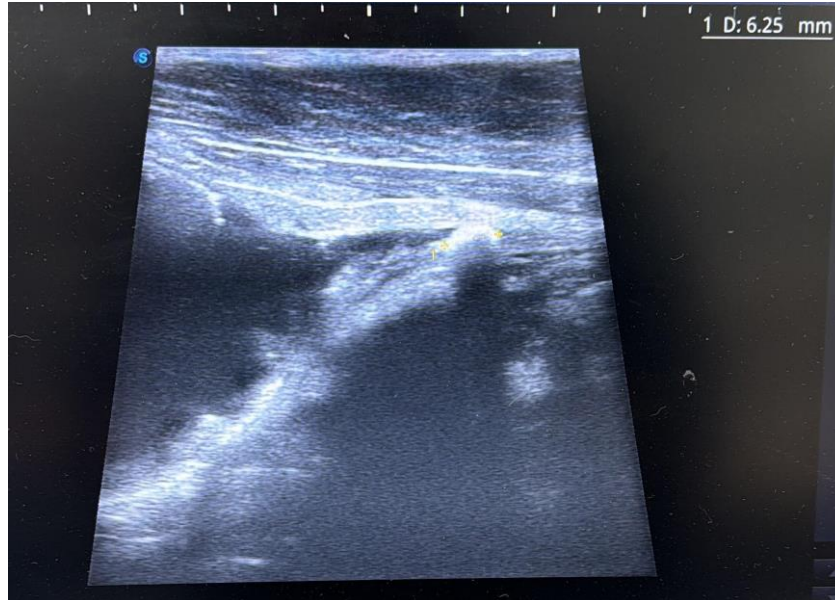


Imagen 3. Imagen ecográfica de urolito en trigono vesical que genera obstrucción uretral de caso clínico 1

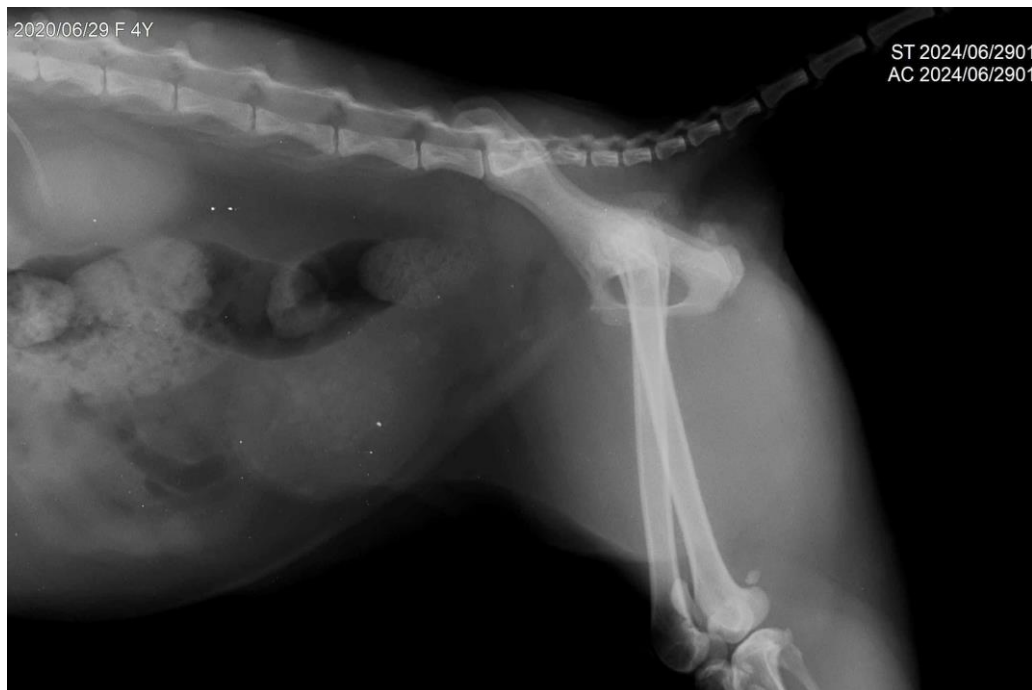

Imagen 4. Placa radiográfica, se evidencian múltiples urolitos en vejiga de caso clínico 1

Hemograma							
Analito	Unidad	Valores referenciales	Día 1 (am)	Día 1 (pm)	Día 2	Día 6	Día 10
Hematocrito	%	30.3 - 52.3	46.8	43	-	24.7	32.5
Hemoglobina	(g/dL)	9.8 - 16.2	15.5	14.7	-	8.7	11.1
Reticulocitos	(K/uL)	3 - 50	49.6	-	-	17.1	108.4
Leucocitos	(K/uL)	2.87 - 17.02	10.56	-	-	31.26	22.68
Neutrofilos	(K/uL)	2.30 - 10.29	6.93	-	-	18.48	16.48
Linfocitos	(K/uL)	0.92 - 6.88	2.56	-	-	9.09	4.37
Monocitos	(K/uL)	0.05 - 0.67	0.8	-	-	3.57	1.6
Eosinofilos	(K/uL)	0.17 - 1.57	0.22	-	-	0.08	0.17
Plaquetas	(K/uL)	151 - 600	54	-	-	204	84
Bioquímica y gasometría							
Glucosa	mg/dL	74 - 159	135	405	234	-	-
Creatinina	mg/dL	0.8 - 2.4	1	2.45	0.87	-	-
Bun	mg/dL	16 - 36	25	61	22	-	-
TP	g/dL	5.7 - 8.9	7.5	-	-	-	-
Albumina	g/dL	2.2 - 4.0	3.2	-	-	-	-
Globulina	g/dL	2.8 - 5.1	4.3	-	-	-	-
ALT	U/L	12 - 130	32	-	-	-	-
ALP	U/L	14 - 111	24	-	-	-	-
pH	-	7.350 - 7.450	-	7.313	7.357	-	-
pCO2	mmHg	35 - 48	-	36.6	36.3	-	-
pO2	mmHg	83 - 108	-	39	44.2	-	-
cHCO3-	mmol/L	21 - 28	-	18.6	20.4	-	-
Na+	mmol/L	138 - 146	-	146	148	-	-
K+	mmol/L	3.5 - 5.8	-	3.6	3.1	-	-
Ca++	mmol/L	1.15 - 1.33	-	1.07	1.16	-	-
Cl-	mmol/L	98 - 107	-	113	119	-	-
Hct	%	38 - 51	-	43	30	-	-
cHgb	g/dL	12 - 17	-	14.7	10.1	-	-
Lactato	mmol/L	0.36 - 0.75	-	5.14	2.07	-	-

Cuadro 1. Resultados de exámenes caso clínico 1

Se inició la estabilización del paciente mediante la colocación de un catéter endovenoso 22 G x 1” y colocación de analgésicos. Inmediatamente luego de esto se sedó al paciente, se rasuró la zona perianal y se hizo la limpieza correspondiente para realizar el sondaje urinario mediante el uso de un catéter estéril de la marca Kruuse con punta abierta sin estilete talla M (1.3 x 130 mm), encontrando dificultad moderada por la presencia del urolito en uretra. Se recolectó una muestra de orina directamente del catéter urinario

durante el procedimiento de sondaje, para realizar un análisis completo de orina (Cuadro 2). La orina presentó un aspecto hematórico. El protocolo de medicación incluyó antiinflamatorio, antibiótico, vitamina K y suplementos para el cuidado de vías urinarias (Cuadro 3). La paciente se mantuvo con un sistema cerrado mediante el uso de la bolsa de orina de la marca Kruuse. La misma sirvió para recolectar y contabilizar la producción de orina, lo cual permite evaluar la evolución clínica, calcular la reposición de fluido endovenoso y prevenir infecciones urinarias. Debido a la presencia de más de 50 cálculos, se determinó que la paciente era candidata al procedimiento de cistolitotomía percutánea (PCCL) para el retiro de los urolitos y visualización de la vía urinaria.

Exámenes de orina				
		Día 1	Día 45	Día 126
Examen Físico	Aspecto	Turbio	Lig. Turbio	Traslúcido
	Color	Rojo	Amarillo	Amarillo
	Peso específico (1.020 - 1.050)	1,025	1,053	1,060
Examen químico	pH	7,5	7	6
	Proteínas	1+	Trazas	Neg
	Sangre	3+	Trazas	Neg
Examen Microscópico	Eritrocitos	>100/Campo	4-6/Campo	NSO/Campo
	Leucocitos	0-2/Campo	0-1/Campo	NSO/Campo
	Celulas epiteliales	NSO/Campo	12-14/Campo	NSO/Campo
	Tipo	-	Superficiales/ Transicionales	-
	Cilindros	NSO/Campo	0-2/Campo	Escasos/Campo
	Tipo	-	Hialinos	Hialinos
	Cristales	3+	1+	NSO
	Tipo	Fosfatos triples	Fosfatos triples	-
	Bacterias	NSO	NSO	NSO
Lípidos	Escasos	2+	2+	
Microbiología		Negativo	-	-
Agente Antimicrobiano		-	-	-

Cuadro 2. Resultados de exámenes de orina caso clínico 1

Medicamento	Intervalo	Dosis				
		Día 1	Día 2	Día 3	Día 4	Día 5
Dexametasona	c/24 horas	1.5 mg/kg	1 mg/kg	1 mg/kg	1 mg/kg	1 mg/kg
Metadona	c/8 - c/12 horas	0.2 mg/kg	0.2 mg/kg	0.2 mg/kg	0.2 mg/kg	0.2 mg/kg
Amoxicilina + Ácido Clavulánico	c/12 horas	12.5 mg/kg	12.5 mg/kg	12.5 mg/kg	12.5 mg/kg	12.5 mg/kg
Vitamina K	c/12 horas	1 mg/kg	1 mg/kg	-	-	-
Gabapentina 30 mg	c/12 horas	1 cápsula	1 cápsula	1 cápsula	1 cápsula	1 cápsula
Suplemento con Glicosaminoglicanos	c/12 horas	1 cápsula	1 cápsula	1 cápsula	1 cápsula	1 cápsula
Mirtazapina 1.88 mg	c/48 horas	1 cápsula	-	-	-	-
Vitamina E 100 UI	c/24 horas	1 cápsula	1 cápsula	1 cápsula	1 cápsula	1 cápsula
Citrato de potasio 150 mg	c/12 horas	-	-	-	1 cápsula	1 cápsula
Reposición de potasio	-	-	7 - 5 meq	-	-	-

Cuadro 3. Medicamentos y dosis administradas en internamiento caso clínico 1

Dentro del protocolo de monitorización y seguimiento de los pacientes con obstrucción urinaria, se realizaron nuevos controles de los valores renales y electrolitos. El segundo día de internamiento se solicitó un análisis mediante el sistema de gasometría sanguínea, donde se evidenció una disminución del hematocrito y la regularización de los valores de bun y creatinina (Cuadro 1). El potasio disminuyó por debajo del rango referencial debido al proceso de hiperdiuresis post-sondaje. La producción de orina se mantuvo entre 3.5 a 3.9 ml/kg/hr y además hubo una disminución con respecto al peso de ingreso de 100 gr. Se realizaron dos reposiciones intravenosas de cloruro de potasio al 20% (primero a 7 mEq/kg/h y luego a 5 mEq/kg/h) antes de continuar con medicación oral y una vez estabilizada, se programó la cirugía.

El tercer día se llevó a cabo el procedimiento quirúrgico de PCCL mediante el uroendoscopio, extrayéndose múltiples urolitos (Imagen 5), incluido uno en la uretra junto con la sonda urinaria. En la Imagen 5 se observa un conjunto de aproximadamente 55 a 60 urolitos, de forma irregular, presentan una variación de tamaño, con un diámetro mínimo de 0,1 cm y un máximo de aproximadamente 0,7 cm. Horas después, recuperó el

apetito y orinó con mayor frecuencia sin dificultad ni dolor, aunque aún con ligera hematuria.

El cuarto día se redujo la frecuencia de la administración de la metadona según su evolución para evaluar el alta en los siguientes días (Cuadro 3). Aunque persistía la polaquiuria, la orina se mostró menos hematúrica. El quinto día se realizó un hemograma control donde se evidenció anemia (Cuadro 1), sin embargo, se procedió a otorgar el alta parcial debido a que la paciente se encontraba estable y de buen ánimo.

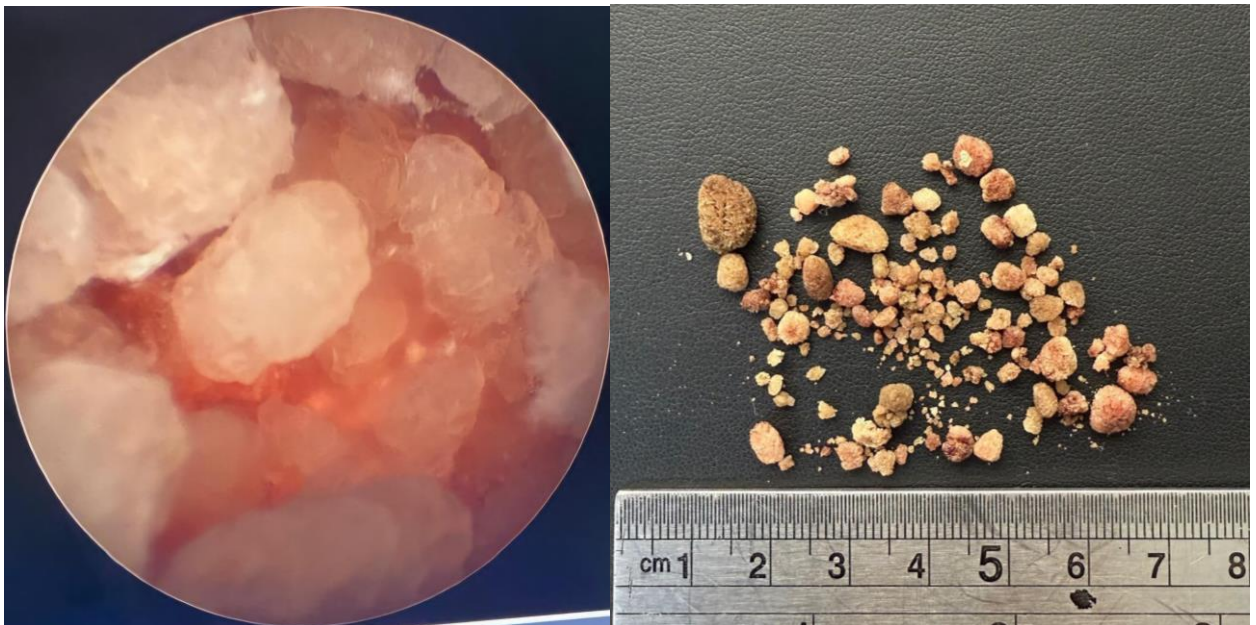


Imagen 5. Imagen intraquirúrgica y postquirúrgica de urolitos en vejiga caso clínico 1

La receta médica del alta constó de prednisolona a 0,5 mg/kg vía oral (PO) cada 24 horas por 5 días, marbofloxacino a 3 mg/kg PO cada 24 horas por 5 días, gabapentina a 5 mg/kg PO cada 12 horas por 5 días, suplemento con glucosaminoglicanos PO cada 12 horas por 5 días, vitamina E de 100 UI PO cada 24 horas por 5 días, dieta de prescripción para el

cuidado de vías urinarias Proplan Veterinary Diets UR. Se recomendó aumentar el consumo de agua y realizar la ecografía abdominal especializada, que se había solicitado en un inicio, antes del siguiente control con el área de especialidad de nefrourología.

Control 1: 9 días luego de su ingreso a internamiento (4 días después del alta), asistió a consulta con especialidad de nefrourología. La tutora indicó que no logró que consumiera el alimento indicado, además en casa presentó un episodio de periuria y los primeros días en casa presentó micción por goteo. En la evaluación de la herida postquirúrgica mostró una cicatrización correcta, sin complicaciones. Se realizó un control ecográfico donde se observó únicamente engrosamiento de la pared vesical en la zona quirúrgica (Imagen 6). Se solicitó realizar un hemograma en el cual se evidenció una mejoría en el hematocrito, la hemoglobina se encontraba en 11.1 g/dL y los reticulocitos presentaban un valor elevado, lo que indicaba regeneración de glóbulos rojos. Aunque persistía la leucocitosis, se observó una disminución respecto al hemograma previo (Cuadro 1). Se indicó el retiro de los puntos quirúrgicos al cumplir diez días de haberse realizado el procedimiento y se programó un próximo control médico.

Control 2: 17 días luego de su ingreso a internamiento (12 días después del alta), se presentó a un segundo control. Durante la evaluación física, no se detectaron alteraciones ni sensibilidad a la palpación abdominal. La herida quirúrgica mostró una correcta cicatrización, por lo que se procedió al retiro de los puntos.

Control 3: 40 días luego de su ingreso a internamiento (35 días después del alta), la paciente regresó a consulta. Consumía alimento húmedo de prescripción para el cuidado de vías urinarias de la marca Hill's C/D Multicare, aunque rechazaba el alimento seco Proplan Veterinary Diets UR y comía su dieta previa que era el alimento Monge Natural

Superpremium Indoor. Dado su antecedente de urolitiasis, se llevó a cabo un A-FAST, en el que se identificaron múltiples urolitos nuevamente. Se solicitó un examen de orina donde se detectó una cantidad moderada de cristales de fosfato triple (Cuadro 2). En base a estos resultados, se recomendó intentar nuevamente con una dieta de prescripción para el cuidado de vías urinarias específicamente para disolución de cálculos de estruvita, Hill's C/D Multicare y además promover un mayor consumo de agua. De no obtener mejoría, se consideró la opción de realizar un procedimiento de hidropulsión para facilitar la expulsión de los urolitos.

Control 4: 120 días luego de su ingreso a internamiento (115 días después del alta), la paciente acudió a consulta debido a cambios en su comportamiento, había disminuido la frecuencia con la que utilizaba el arenero y su ingesta de agua también. Comentó que pudo seguir la dieta indicada con el nuevo alimento, complementándolo con alimento húmedo. Se realizó un A-FAST, en el que se observó la vejiga con una distensión moderada, sin engrosamiento de las paredes y con presencia únicamente de sedimento en suspensión. Se solicitó un nuevo análisis de orina, cuyos resultados indicaron ausencia de células inflamatorias, bacterias y cristales (Cuadro 2). Dado que se descartaron causas físicas, se atribuyeron los cambios en el comportamiento a un cuadro de estrés. Se recomendó continuar el seguimiento con la especialidad de nefrourología.

La paciente asistió a consultas por otras patologías ajenas a ETUIF, luego de los 9 meses posterior a su procedimiento de PCCL, asistió a control con nefrourología, en donde no se realizó un AFAST y se confirmó que no presentaba litiasis vesical, ni engrosamiento de la pared vesical. Se indicó que su siguiente control debía realizarse en 5 meses.

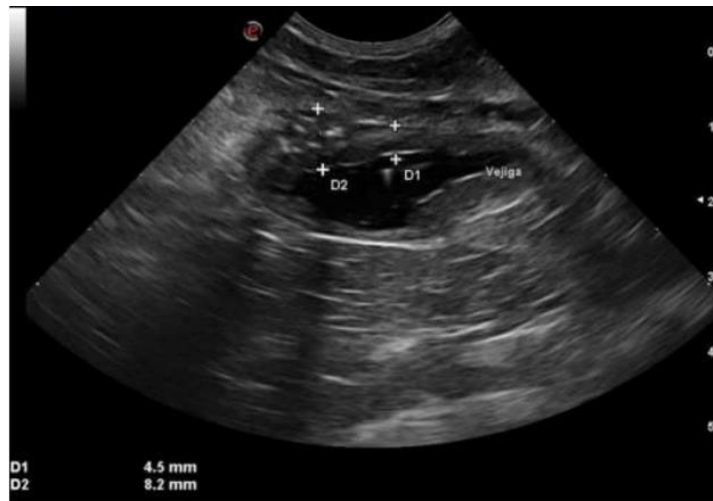

Imagen 6. Ecografía control, engrosamiento de la pared vesical sin presencia de litos caso clínico 1

Caso clínico 2

Paciente felino, macho, sin esterilizar, condición corporal 4/9, de raza persa de 11 meses. Llega a consulta debido a que presentaba decaimiento, vómitos a lo largo de los últimos 3 días, iba repetidas veces al arenero y no lograba orinar, además se lamía constantemente la zona perianal. Anteriormente presentó un episodio donde únicamente presentó hematuria, pero los tutores no completaron el tratamiento indicado. Convive con un felino hembra y consume alimento en croquetas de la marca Gran Plus.

Al momento de realizar el A-FAST se evidenció escaso líquido libre perivesical, vejiga pletórica con abundante sedimento urinario y un cálculo en vejiga. Se indicó el ingreso a internamiento para realizar sondaje urinario y programar, de acuerdo con los resultados de sus exámenes sanguíneos y evolución clínica, un segundo procedimiento para el retiro del cálculo en vejiga.

Como parte del protocolo diagnóstico se solicitó hemograma, bioquímica sanguínea (Cuadro 4), examen de orina, urocultivo (Cuadro 5) y una placa radiográfica (Imagen 7).

Hemograma													
Analito	Unidad	Valores referenciales	Día 1 (am)	Día 1 (pm)	Día 2	Día 3	Día 7	Día 8	Día 10	Día 11	Día 18	Día 137	Día 142
Hematocrito	%	30.3 - 52.3	33.9	-	-	30	-	20.6	20	-	29.1	-	-
Hemoglobina	(g/dL)	9.8 - 16.2	12.2	-	-	10	-	6.4	6.4	-	9.3	-	-
Reticulocitos	(K/uL)	3 - 50	6	-	-	10.3	-	13.2	25.3	-	72.4	-	-
Leucocitos	(K/uL)	2.87 - 17.02	23.91	-	-	25.6	-	17.29	20.4	-	15.18	-	-
Neutrofilos	(K/uL)	2.30 - 10.29	17.42	-	-	19.83	-	11.22	16.07	-	12.51	-	-
Linfocitos	(K/uL)	0.92 - 6.88	5.52	-	-	5.12	-	4.76	3.26	-	1.74	-	-
Monocitos	(K/uL)	0.05 - 0.67	0.94	-	-	0.56	-	0.84	0.79	-	0.46	-	-
Eosinofilos	(K/uL)	0.17 - 1.57	0.01	-	-	0.02	-	0.47	0.21	-	0.36	-	-
Plaquetas	(K/uL)	151 - 600	211	-	-	23	-	171	513	-	444	-	-
Bioquímica y gasometría													
Glucosa	mg/dL	74 - 159	136	146	175	161	148	-	-	125	-	171	188
Creatinina	mg/dL	0.8 - 2.4	14.3	>15	5.41	2.4	1.58	-	-	1.22	-	0.6	0.64
Bun	mg/dL	16 - 36	230	>120	104	71	34	-	-	32	-	24	22
TP	g/dL	5.7 - 8.9	6.4	-	-	-	-	-	-	-	-	-	-
Albumina	g/dL	2.2 - 4.0	1.7	-	-	3.1	-	-	-	-	-	-	-
Globulina	g/dL	2.8 - 5.1	4.7	-	-	-	-	-	-	-	-	-	-
ALT	U/L	12 - 130	44	-	-	-	-	-	-	-	-	-	-
ALP	U/L	14 - 111	17	-	-	-	-	-	-	-	-	-	-
Amilasa	U/L	300 - 1100	1040	-	-	-	-	-	-	-	-	-	-
Bilirrubina Total	mg/dL	0.1 - 0.6	0.4	-	-	-	-	-	-	-	-	-	-
CA	mg/dL	8 - 11.8	8.3	-	-	9.8	-	-	-	-	-	-	-
Fósforo	mg/dL	3.4 - 8.5	10.9	-	-	6.6	-	-	-	-	-	-	-
pH	-	7.350 - 7.450	-	7.297	7.281	-	7.366	-	-	7.322	-	7.275	7.3
pCO2	mmHg	35 - 48	-	31.3	49.2	-	49.6	-	-	49.3	-	41.1	54.8
pO2	mmHg	83 - 108	-	42.6	35.5	-	27.6	-	-	24.4	-	38.2	29.9
cHCO3-	mmol/L	21 - 28	-	15.3	23.2	-	28.4	-	-	25.5	-	19.1	27
Na+	mmol/L	138 - 146	-	144	155	152	160	-	-	158	-	157	154
K+	mmol/L	3.5 - 5.8	-	6.3	3.6	3.3	4.1	-	-	4.4	-	4.1	4.4
Ca++	mmol/L	1.15 - 1.33	-	1	1.19	-	1.23	-	-	1.38	-	1.33	1.26
Cl-	mmol/L	98 - 107	-	119	118	103	120	-	-	120	-	123	115
Hct	%	38 - 51	-	35	33	-	23	-	-	23	-	39	23
cHgb	g/dL	12 - 17	-	12	11.1	-	7.8	-	-	7.9	-	13.3	8
Lactato	mmol/L	0.36 - 0.75	-	1.86	6.3	-	4.39	-	-	4	-	4.47	2.79

Cuadro 4. Resultados de exámenes caso clínico 2

Examen de orina									
		Día 1	Día 18	Día 34	Día 60	Día 140	Día 152	Día 159	Día 219
Examen Físico	Aspecto	Turbio	Turbio	Traslucido	Traslucido	Turbio	Traslucido	Traslucido	Lig. Turbio
	Color	Rojo oscuro	Amarillo claro	Amarillo	Amarillo	Amarillo	Amarillo	Amarillo	Amarillo
	Peso específico (1.020 - 1.050)	1.016	1.026	1.047	1.055	1.022	1.041	1.038	1.024
Examen químico	pH	7	6	5.5	6	7	5.5	6	6
	Proteínas	Trazas	Trazas	Neg	Neg	Neg	Neg	Neg	Neg
	Glucosa	Neg	Neg	Neg	Neg	1+	Neg	Neg	Neg
	Cetonas	Neg	Neg	Neg	Neg	Neg	Neg	Neg	Neg
	Bilirrubina	Neg	Neg	Neg	Neg	Neg	Neg	Trazas	Neg
	Urobilinogeno	Neg	Neg	Neg	Neg	Neg	Neg	Neg	Neg
Sangre	3+	Trazas	Neg	Neg	3+	Neg	Neg	1+	
Examen Microscópico	Eritrocitos	>100/Campo	Escasos/Campo	NSO/Campo	NSO/Campo	>100/Campo	NSO/Campo	NSO/Campo	20-40/Campo
	Leucocitos	10-15/Campo	40-50/Campo	NSO/Campo	0-1/Campo	10-15/Campo	Escasos/Campo	NSO/Campo	0-2/Campo
	Celulas epiteliales	0-2/Campo	0-1/Campo	NSO/Campo	NSO/Campo	0-3/Campo	NSO/Campo	NSO/Campo	NSO/Campo
	Tipo	Superficiales/Transicionales	Superficiales	-	-	Superficiales/Transicionales	-	-	-
	Cilindros	NSO/Campo	NSO	0-1/Campo	NSO/Campo	NSO/Campo	NSO/Campo	NSO/Campo	0-1/Campo
	Tipo	-	-	Hialinos	-	-	-	-	Hialinos
	Cristales	Escasos	NSO	NSO	Escasos	3+	Escasos	NSO	NSO
	Tipo	Amorfos	-	-	Amorfos	Fosfatos triples	Amorfos	-	-
	Bacterias	Escasos	1+	NSO	NSO	Escasos	NSO	NSO	Escasos
Lípidos	1+	Escasos	1+	Escasos	Escasos	1+	2+	Escasos	
Microbiología		Negativo	Positivo		Positivo	Negativo			
Agente Antimicrobiano		-	Escherichia coli Sensible: Cloranfenicol, Meropenem, Amikacina		Staphylococcus sp. Sensible: Marbofloxacino, Nitrofurantoina, Cloranfenicol, Clindamicina, Doxiciclina, Meropenem	-			

Cuadro 5. Resultados de exámenes de orina caso clínico 2

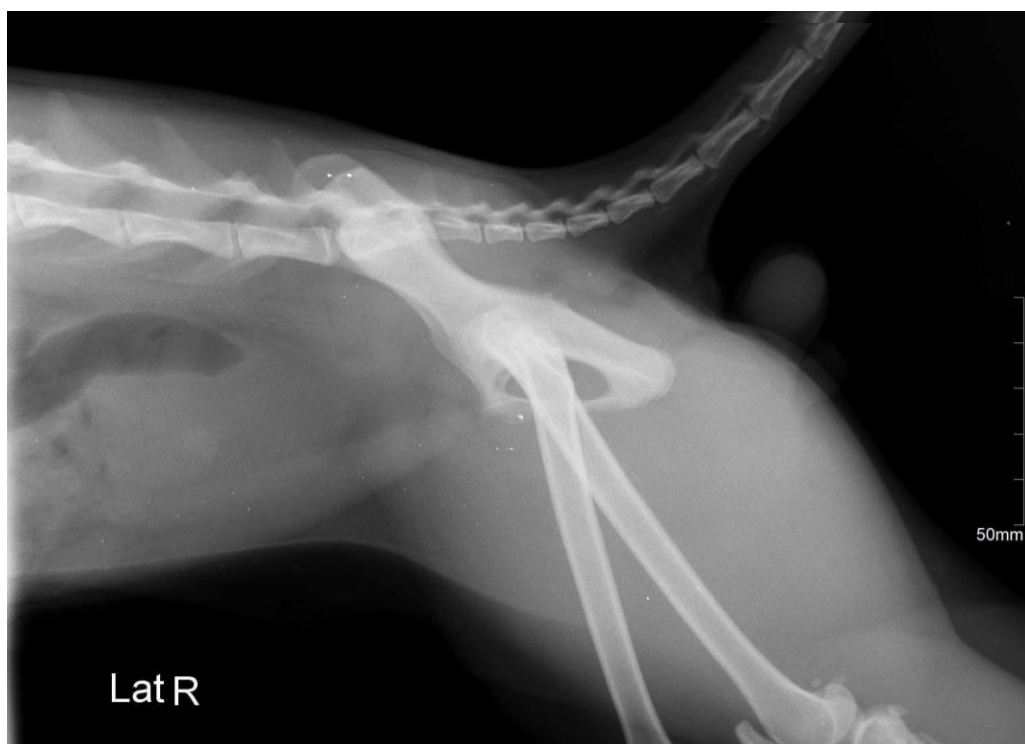

Imagen 7. Placa radiográfica donde se evidencia urolito en vejiga de caso clínico 2

El paciente ingresó al área de internamiento UCI debido a que presentó hipotermia y requirió del uso de una incubadora, además presentó hipertensión y un porcentaje de deshidratación del 5%. Las constantes fisiológicas recopiladas fueron: T 34.2 C°, PAS 159, PAD 117, PAM 122, FC 142, FR 24. Sus resultados de laboratorio arrojaron que se encontraba en un estado severo de azotemia, hiperfosfatemia e hiperkalemia (Cuadro 4). Como manejo inicial se colocó una vía de acceso venoso con catéter endovenoso 22 G x 1” sin fluido continuo, gluconato de calcio (para proteger el funcionamiento cardiaco), insulina humana regular a dosis de 0.25 UI/kg junto con un bolo de dextrosa de 0.35 g/kg al 33,3% de manera endovenosa (Taylor et al., 2025). Ingresó a sondaje urinario de emergencia donde se retiraron 170 ml de orina sanguinolenta. Se utilizó una sonda con punta cerrada con orificios laterales con estilete, talla m, con medidas de 1.3 x 130 mm de la marca Kruuse. Luego de esto, con ayuda de la incubadora, reguló la temperatura (T 37.5 C°). Además, presentó hiperdiuresis, llegando a producir 9.4 ml/kg/h, lo cual se fue manejando mediante la reposición de fluido endovenoso para evitar la deshidratación del paciente. Se utilizaron antifibrinolíticos para frenar el sangrado que se venía dando a nivel de la vejiga, antioxidantes para ayudar a disminuir la elevación de los valores renales y los medicamentos indicados en el Cuadro 6.

Se indicó realizar un análisis control mediante el sistema EPOC a las 12 horas de haberse realizado el sondaje urinario para evaluar creatinina, BUN y potasio (Cuadro 4). Dado a estos resultados se indicó mantener un fluido endovenoso de Lactato Ringer + Dextrosa 5% (50:50).

Medicamento	Intervalo	Dosis										
		Día 1	Día 2	Día 3	Día 4	Día 5	Día 6	Día 7	Día 8	Día 9	Día 10	Día 11
Dexametasona	c/24 horas	1 mg/kg	1 mg/kg	0.5 mg/kg	0.5 mg/kg	0.5 mg/kg	0.25 mg/kg	0.25 mg/kg	0.25 mg/kg	1 mg/kg	0.5 mg/kg	0.5 mg/kg
Ondasentron	c/12 horas	0.3 mg/kg	0.3 mg/kg	0.3 mg/kg	-	-	-	-	-	-	0.4 mg/kg	0.4 mg/kg
Vitamina K	c/12 horas	1 mg/kg	1 mg/kg	-	-	-	1 mg/kg	1 mg/kg	-	-	-	-
Acido Tranhexamico	c/8 - c/12 horas	10 mg/kg	10 mg/kg	-	-	-	10 mg/kg	10 mg/kg	-	-	-	-
Fentanilo	Infusión continua	5 ug/kg/hr	3-5 ug/kg/hr	3 ug/kg/hr	-	-	-	-	-	-	-	-
Amoxicilina + Ácido Clavulánico	c/12 horas	12.5 mg/kg	12.5 mg/kg	12.5 mg/kg	12.5 mg/kg	12.5 mg/kg	12.5 mg/kg	12.5 mg/kg	12.5 mg/kg	12.5 mg/kg	12.5 mg/kg	12.5 mg/kg
Acetilcisteína	c/6 horas por 12 dosis	1 era dosis a 140 mg/kg, luego a 70 mg/kg	70 mg/kg	70 mg/kg	70 mg/kg	-	-	-	-	-	-	-
Suplemento con Glicosaminoglicanos	c/12 horas	1 cápsula	1 cápsula	1 cápsula	1 cápsula	1 cápsula	1 cápsula	1 cápsula	1 cápsula	1 cápsula	1 cápsula	1 cápsula
Gluconato de Calcio	Unica dosis	100 mg/kg	-	-	-	-	-	-	-	-	-	-
Gabapentina 15 mg	c/12 horas	-	1 cápsula	1 cápsula	1 cápsula	1 cápsula	1 cápsula	1 cápsula	1 cápsula	1 cápsula	1 cápsula	1 cápsula
Mirtazapina 1.88 mg	c/48 horas	-	1 cápsula	-	1 cápsula	-	-	-	-	-	-	-
Reposicion de potasio	Infusion continua	-	0.05meq/kg/hr	7 meq-0.05 meq/kg/hr	-	-	-	-	-	-	-	-
Furosemida	c/12 horas	-	-	1 mg/kg	0.5 mg/kg	-	-	-	-	-	-	-
Citrato de potasio 150 mg	c/12 horas	-	-	-	1 cápsula	1 cápsula	1 cápsula	1 cápsula	1 cápsula	1 cápsula	1 cápsula	-
Tramadol	c/12 horas	-	-	2 mg/kg	2 mg/kg	2 mg/kg	-	-	-	-	2 mg/kg	2 mg/kg
Metamizol	Condicional	-	-	-	-	10 mg/kg	10 mg/kg	10 mg/kg	-	10 mg/kg	10 mg/kg	10 mg/kg
Metadona	c/4 - c/6 - c/8 - c/12 hrs	-	-	-	-	-	0.2 mg/kg	0.2 mg/kg	0.2 mg/kg	0.2 mg/kg	-	-
Citrato de maropitant	c/24 horas	-	-	-	-	-	-	-	-	1 mg/kg	-	-
Hierro dextrano	Semanal	-	-	-	-	-	-	-	-	-	0.25 ml/gato	-

Cuadro 6. Medicamentos y dosis administradas en internamiento caso clínico 2

Al segundo día, en la monitorización de G-fast comenzó a presentar escasa efusión torácica y presencia de líneas B, de 4 a 5 por campo. Se sospechó de edema pulmonar por complicación secundaria a la uremia presentada (Ambrosio et al., 2020), por lo que se empezó a restringir la cantidad de fluido endovenoso. Se realizó un control mediante el sistema EPOC para nuevamente verificar los valores de BUN, creatinina y potasio, los cuales esta vez ya habían disminuido (Cuadro 4). Se disminuyó la dosis de administración del analgésico y se agregó infusión continua de cloruro de potasio al 20% de manera endovenosa a dosis de 0,05 mEq/kg/h (dosis de mantenimiento) (Cuadro 6).

El tercer día se realizó un nuevo control de bioquímica sanguínea y un hemograma (Cuadro 4). El BUN y creatinina presentaron disminución marcada a comparación de los valores de ingreso a internamiento, habiendo mejorado la función renal, se agregó el uso de diuréticos a dosis bajas para ayudar a controlar la efusión torácica y edema pulmonar, además se suspendió el fluido endovenoso continuo, así como la infusión continua de

fentanilo, cambiando de medicación a tramadol y gabapentina (Cuadro 6). Al monitoreo ecográfico persistió la efusión torácica, pero hubo disminución de la presencia de líneas b.

El cuarto día se evidenció una mejoría en el aspecto de la orina, se encontró ligeramente sanguinolenta a diferencia de los días anteriores donde se encontraba más hematuria. La efusión torácica disminuyó por lo que se suspendió el uso de diuréticos. Por ocasión excepcional se mantuvo la sonda urinaria por mayor tiempo de lo estimado debido a que el paciente requería mayor tiempo de estabilización antes de pasar por el segundo procedimiento para retirar el urolito.

El quinto día al monitoreo ecográfico a nivel torácico, ya no se evidenció efusión y a nivel abdominal presentó engrosamiento marcado a nivel de las paredes de la vejiga con microlitiasis. Comenzó a filtrarse la orina por los laterales de la sonda urinaria, la orina permaneció hematuria con escasos coágulos de sangre. Se programó el ingreso a cirugía de cistotomía y uretrotomía para el siguiente día de acuerdo con la disponibilidad de la cirujana y anestesista.

Al sexto día, el paciente fue sometido al procedimiento quirúrgico. Se realizó un ajuste en el protocolo médico (Cuadro 6) cambiando el analgésico a metadona para el manejo post quirúrgico, se retiró un urolito y restos de material aparentemente celular (Imagen 8). Luego del procedimiento, comenzó a orinar en pequeñas cantidades y presentó hematuria, además presentó sangrado a nivel de la sutura de la uretrotomía por lo cual se solicitó realizar un hemograma control a las 48 horas del procedimiento y se agregaron antifibrinolíticos.

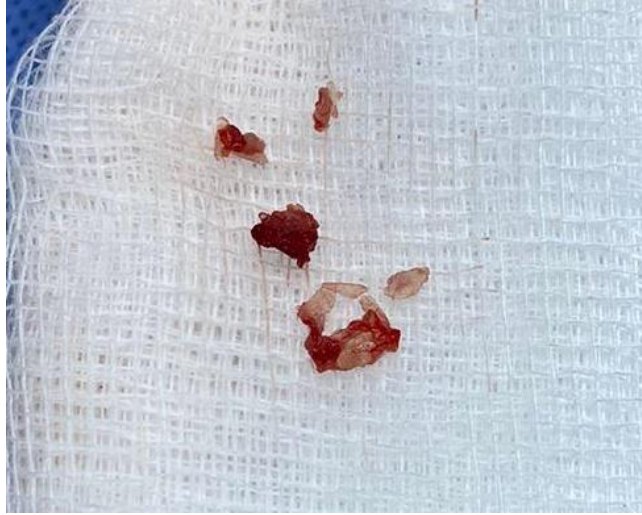

Imagen 8. Urolito y material celular retirado de paciente del caso clínico 2

El séptimo día se realizó una reevaluación mediante el sistema EPOC (Cuadro 4), en el cual se evidenció disminución del hematocrito y hemoglobina, regularización de los marcadores BUN y creatinina, al igual que el potasio. Paciente orinó sin dificultad, pero continuó presentando hematuria.

El octavo día se realizó un hemograma control para evaluar la presencia de reticulocitos y confirmar los valores de hematocrito y hemoglobina evidenciados en análisis mediante el sistema EPOC (Cuadro 4). Al noveno y décimo día la orina se apreció amarillo claro en charcos de volumen mediano y no presentó dificultad al orinar. Al monitoreo ecográfico la vejiga presentó paredes engrosadas sin embargo no hubo presencia de efusión peritoneal. Se realizó otro hemograma control (Cuadro 4), debido a la anemia presentada anteriormente para evaluar si era necesario realizar transfusión sanguínea, en donde aún permanecían disminuidos los valores de hematocrito y hemoglobina, con elevación de los leucocitos, pero en comparación al hemograma anterior hubo una disminución. Se colocó inyectable de hierro para apoyar con el cuadro de anemia.

El undécimo día, se realiza una reevaluación mediante el sistema EPOC (Cuadro 4). Paciente es dado de alta parcial. Su receta de medicación constó de prednisolona a 1 mg/kg PO cada 24 horas por 5 días, luego 0,5 mg/kg PO cada 24 horas por 5 días y luego 0,25 mg/kg PO cada 24 horas por 5 días, gabapentina a 5 mg/kg PO cada 12 horas por 7 días, suplemento con glucosaminoglicanos 1 cápsula PO cada 12 horas por 5 días, luego 1 cápsula PO cada 24 horas por 15 días, y limpieza de la herida quirúrgica de la cistotomía con Prontosan, la herida de uretostomía se indicó que no se realicen limpiezas. Se indicó agendar control médico luego de una semana con el área de especialidad de nefrourología.

Control 1: 18 días luego de su ingreso a internamiento (7 días después del alta), paciente presentó poliuria, estuvo recibiendo alimento de mantenimiento para el cuidado de vías urinarias Virbac Urology 2 Disolución y prevención. La región de la herida de la uretostomía se evidenció sucia, no presentó inflamación, pero sí secreción densa con mal olor. Se solicitó realizar exámenes sanguíneos como hemograma, examen de orina y urocultivo (Cuadro 4 y 5). Los resultados del hemograma arrojaron una mejoría considerable en cuanto a la anemia, sin embargo, en el examen de orina hubo presencia de células inflamatorias y 1+ de bacterias. Se amplió la receta médica con amoxicilina con ácido clavulánico a 12.5 mg/kg PO cada 12 horas por 7 días, continuar con el suplemento con glucosaminoglicanos, se cambió la prednisolona por meloxicam a 0,05 mg/kg PO cada 24 horas por 3 días y limpieza de la región perianal 2 veces al día con suero fisiológico o Prontosan. Se indicó agendar control médico dentro de una semana.

Control 2: 25 días luego de su ingreso a internamiento (14 días después del alta), asistió a control según lo indicado, en casa se encontró de buen ánimo, buen apetito, orinó charcos más grandes la región postquirúrgica se encontró sin inflamación. Con los resultados del urocultivo previo se evidenció ITU multirresistente (*Escherichia coli* sp).

Se envió tratamiento de inyectables de amikacina a dosis de 10 mg/kg IV cada 24 horas por 10 días y aplicación de 30 ml de suero fisiológico.

Control 3: 35 días luego de su ingreso a internamiento (24 días después del alta) asistió a su última aplicación de inyectable y se solicitó un nuevo examen de orina control (Cuadro 5). En los resultados se descartó la presencia de bacterias y células inflamatorias por lo que se indicó agendar control médico dentro de 2 semanas y repetir un examen de orina nuevamente.

Control 4: 61 días luego de su ingreso a internamiento (50 días después del alta) Paciente asistió luego de un mes a control médico, en casa no había presentado alteraciones al momento de orinar. Se indicó realizar un examen de orina y urocultivo, en los cuales no hubo presencia de células inflamatorias ni bacterias, sin embargo, en el urocultivo se aisló una segunda bacteria (*Staphylococcus sp*). Al no presentar sintomatología se recomendó no dar antibióticos y monitorizar a lo largo de un mes y repetir los exámenes.

Reingreso a internamiento:

138 días luego de su ingreso a internamiento (127 días después del alta) asistió a consulta médica indicando que dos meses atrás se mudaron de casa y los gatitos estuvieron aislados en un cuarto, presentó un vómito y disuria con polaquiuria. Al A-FAST se logró evidenciar la vejiga de tamaño mediano y la uretra distendida. El paciente se posicionó para orinar durante la consulta y presentó múltiples cristales alrededor de la zona de la uretostomía. Se indicó realizar una evaluación mediante el sistema EPOC para verificar que la función renal no estuviese afectada, una radiografía con vista lateral (Imagen 9) para evaluar si había presencia de cálculos e ingresar a sondaje urinario.

Paciente ingresó nuevamente a internamiento por obstrucción uretral post uretrotomía, presentando estenosis de la uretra en la porción distal ocasionado por la gran cantidad de cristales que habían lesionado la mucosa de la uretra.

Ingresó para sondaje urinario, se utilizó un catéter de la marca Kruuse con orificio lateral, talla L, con medidas de 1.2 x 140 mm, sin embargo, durante el procedimiento no fue posible realizar el sondaje debido a la gravedad de la estenosis. Se realizó derivación vesical utilizando un catéter de calibre 14 G y una sonda nasogástrica 6 French (Fr) como alternativa de emergencia y se programó un segundo procedimiento que fue uretroscopía y corrección quirúrgica de uretrotomía luego de estabilizar y coordinar la disponibilidad del cirujano. Además, se solicitó examen de orina y urocultivo (Cuadro 5) debido a sus antecedentes de infección urinaria. En el examen de orina presentó células inflamatorias y 3+ de cristales de fosfatos triples sin presencia de bacterias. Se pudo programar el segundo procedimiento para el siguiente día, en el cual se dejó colocada una sonda urinaria Foley siliconada 8 Fr con balón por 3 días para evitar reincidir en una estenosis.

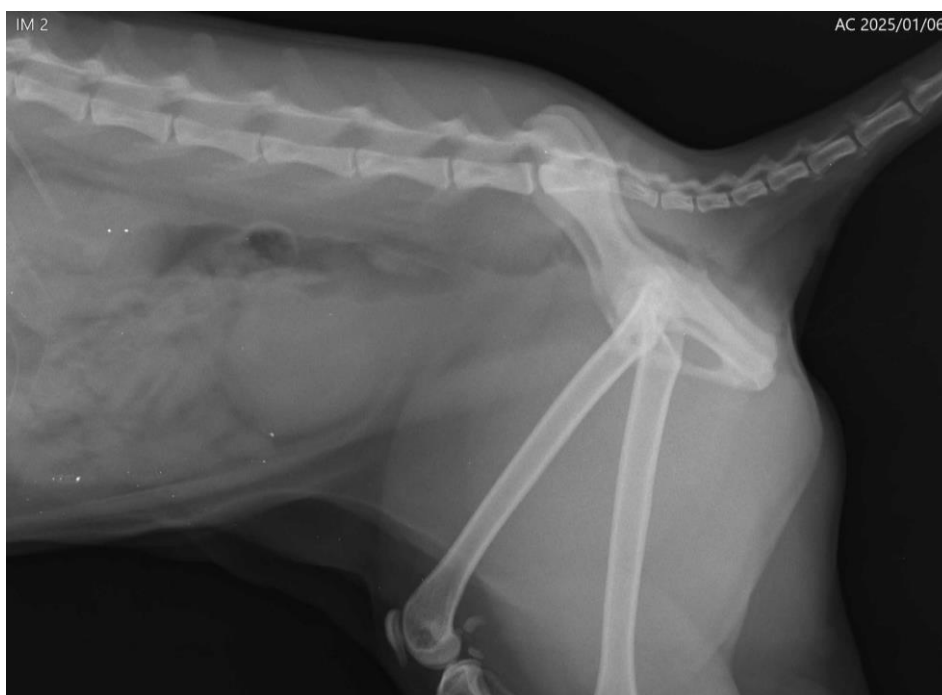

Imagen 9. Placa radiográfica control de caso clínico 2

Para el tercer día se bajó la frecuencia de la metadona y se retiró orina mediante la sonda sin embargo también filtró orina por los laterales de la sonda debido a que el paciente se posicionaba a orinar. El cuarto día la apariencia de la orina fue amarilla clara, se continuó bajando la frecuencia de la metadona, además se programó el retiro de la sonda urinaria para el siguiente día.

El quinto día se retiró la sonda urinaria sin embargo no se posicionó para orinar por lo que se le ayudó presionando la vejiga y pudo miccionar sin dificultad. Se retiró metadona de su protocolo e inició con analgésicos orales (gabapentina) para evaluar alta al día siguiente.

El sexto día presentó un poco de dificultad para orinar, pero con el pasar de las horas logró orinar por su cuenta, por lo que fue dado de alta y se indicó agendar control médico en 5 días. En su receta se indicó prednisolona a 0,5 mg/kg vía oral (PO) cada 24 horas

por 5 días, luego a 0,25 mg/kg PO cada 24 horas por 5 días, suplemento con glucosaminoglicanos PO cada 12 horas por 10 días, amoxicilina + ácido clavulánico a 12.5 mg/kg PO cada 12 horas por 5 días, gabapentina a 5 mg/kg PO cada 12 horas por 7 días. Además, se indicó control médico con el área de nefrourología luego de 5 días.

Control 1: 153 días luego de su primer ingreso a internamiento (142 días después del alta) orinó en casa charcos de gran volumen, la herida postquirúrgica cicatrizó correctamente y se solicitó examen de orina en el cual no presentó alteraciones y se indicó volver a un nuevo control en dos semanas. Se indicó continuar con prednisolona a 0,25 mg/kg PO cada 24 horas por 7 días y alimento de mantenimiento para el cuidado de vías urinarias de la marca Equilibrio Urinary.

Control 2: 156 días luego de su primer ingreso a internamiento (145 días después del alta), tres días después del control previo, asistió a consulta indicando que presenta polaquiuria, además orinó un coágulo y luego de eso orinó charcos pequeños. Se realizó un A-FAST en donde la vejiga presentó paredes moderadamente engrosadas, la zona de la uretostomía se encontró sucia con rastros de sangre y arena. Se le realizó una limpieza externa con suero fisiológico y se envió a casa una receta con indicación de continuar con la prednisolona a 1 mg/kg PO cada 24 horas por 1 día, luego a 0,5 mg/kg PO cada 24 horas por 3 días y luego a 0,25 mg/kg PO cada 24 horas por 7 días y retomar el suplemento con glucosaminoglicanos, 1 cápsula PO cada 12 horas por 5 días, luego 1 cápsula PO cada 24 horas por 2 semanas.

Control 3: 161 días luego de su primer ingreso a internamiento (150 días después del alta) no presentó signos urinarios, la herida cicatrizó de manera adecuada, por lo que se

solicita un nuevo examen de orina en el cual no presenta ninguna alteración. Se indicó agendar control médico en 2 semanas.

Control 4: 179 días luego de su primer ingreso a internamiento (168 días después del alta) la herida post quirúrgica cicatrizó por completo, presentó estenosis leve, pero pudo orinar a chorro grande, la orina era color amarillo claro. Al A-FAST: el grosor de la vejiga se encontró en 1.6 mm. Se indicó una nueva reevaluación dentro de tres meses y continuar con alimento de mantenimiento para el cuidado de vías urinarias de la marca Equilibrio Urinary.

Control 5: 216 días luego de su primer ingreso a internamiento (205 días después del alta) asistió a consulta antes del tiempo estipulado debido a que encontró gotas de orina hematúrica en el piso además de un charco hematúrico en el arenero, además presentó polaquiuria y lamido excesivo de la zona perianal. La tutora estuvo fuera de casa y dejó a una persona externa al cuidado de los gatitos lo cual pudo haber causado estrés. En esta ocasión se sospechó de cistitis idiopática felina pero no se logró tomar una muestra de orina por la inflamación de las paredes.

En la evaluación física presentó auscultación cardio-respiratoria sin alteraciones relevantes, cavidad oral sin alteraciones, presentó epífora bilateral, no presentó reacción abdominal a la palpación, vejiga pequeña a la palpación. Al A-FAST: vejiga con paredes irregulares (2.84mm - 4.92 mm), presentó sedimento vesical en suspensión, trígono vesical no se observa dilatado. Se instauró tratamiento con prednisolona a 1 mg/kg PO cada 24 horas por 2 días, luego a 0,5 mg/kg PO cada 24 horas por 5 días, luego a 0,25 mg/kg PO cada 24 horas por 3 días, gabapentina a 5 mg/kg PO cada 12 horas por 7 días, suplemento con glucosaminoglicanos 1 cápsula cada 12 horas PO cada 12 horas por 7

días, alimento de mantenimiento para el cuidado de vías urinarias de la marca Equilibrio Urinary y estimular el consumo de agua. Se indicó agendar control médico en una semana.

Control 6: 223 días luego de su primer ingreso a internamiento (212 días después del alta) asistió a control luego de una semana, la frecuencia de ir al arenero ha disminuido y presentó mejoría desde que empezó a recibir la medicación. Al A-FAST las paredes de la vejiga presentaron medidas de 1.58 mm. Esta vez se pudo tomar una muestra de orina por cistocentesis para realizar un examen de orina en el cual no presentó alteraciones.

Caso clínico 3

Paciente felino macho de 1 año y 6 meses de edad, raza Himalaya, castrado, se presentó a consulta con antecedentes de un cuadro de obstrucción urinaria con una semana de anterioridad. Fue atendido en otra veterinaria en donde fue sometido a sondaje urinario y tuvo que mantener la sonda durante una semana, luego la sonda fue retirada y enviado a casa. Le recomendaron hacer cambio de comida a un alimento de prescripción para cuidado de vías urinarias de la marca Hill's C/D Multicare, además contaba con exámenes previos en donde los marcadores renales estaban dentro del rango referencial, sin embargo, en el examen de orina presentó 1+ de bacterias y en su urocultivo y antibiograma, la bacteria era únicamente sensible al antibiótico ciprofloxacino y amikacina. Se realizó un A-FAST al momento de la consulta donde presentó la vejiga y uretra distendida.

Se indicó el ingreso del paciente a internamiento para realizar exámenes sanguíneos, placa radiográfica y urocultivo, además de ingresar a sondaje urinario para estabilización. En

la placa radiográfica se pudo evidenciar múltiples cálculos en la uretra, uno detrás del otro (Imagen 10). Las constantes al momento de ingreso fueron: T 38.1 C°, PAS 150, PAD 95, PAM 107, FC 187, FR 36, DHT <5%.

Como manejo inicial se colocó una vía de acceso venoso con catéter endovenoso 22 G x 1” sin fluido continuo, presentó alteraciones en la bioquímica sanguínea, incluyendo elevación leve de BUN, creatinina en el límite superior, hiperfosfatemia, y anemia leve (Cuadro 7). Se realizó el sondaje urinario y se retiró 70 ml de orina turbia y maloliente. Posteriormente, se mantuvo con fluidoterapia continua para controlar la hiperdiuresis y evitar la deshidratación del paciente, la producción de orina fue de 4.5 a 7.7 ml/kg/hr. Se mantuvo con infusión de fentanilo a 3 ug/kg/hr para manejo de dolor (Cuadro 9). Se programó la cirugía de PCCL para el día siguiente, esperando que los valores renales se estabilizarán y el paciente pudiera iniciar tratamiento con el antibiótico específico.

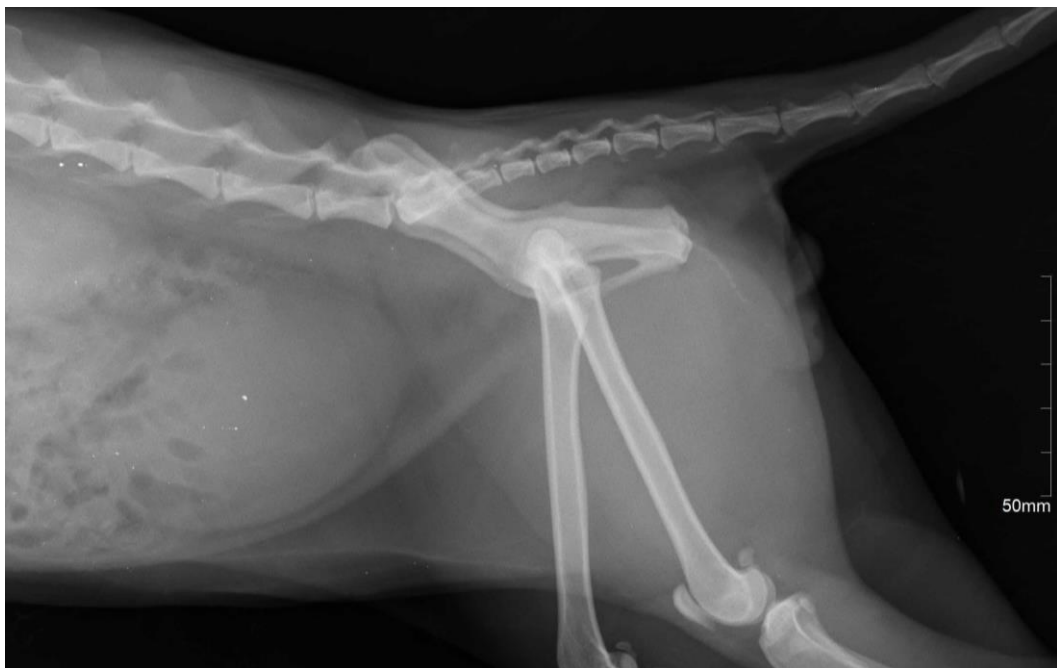

Imagen 10. Placa radiográfica de caso clínico 3

Hemograma								
Analito	Unidad	Valores referenciales	Día 1	Día 2	Día 3	Día 7	Día 9	Día 55
Hematocrito	%	30.3 - 52.3	31.68	-	21.7	31.3	-	-
Hemoglobina	(g/dL)	9.8 - 16.2	9.4	-	6.7	9.4	-	-
Reticulocitos	(K/uL)	3 - 50	-	-	14.2	81.6	-	-
Leucocitos	(K/uL)	2.87 - 17.02	7.64	-	10.51	6.09	-	-
Neutrofilos	(K/uL)	2.30 - 10.29	5.03	-	8.07	2.31	-	-
Linfocitos	(K/uL)	0.92 - 6.88	2.09	-	2.09	3.29	-	-
Monocitos	(K/uL)	0.05 - 0.67	0.48	-	0.33	0.23	-	-
Eosinofilos	(K/uL)	0.17 - 1.57	0.04	-	0.01	0.23	-	-
Plaquetas	(K/uL)	151 - 600	318	-	354	300	-	-
Bioquímica y gasometría								
Glucosa	mg/dL	74 - 159	125	169	173	109	97	-
Creatinina	mg/dL	0.8 - 2.4	2.4	0.62	1.1	0.85	1	0.8
Bun	mg/dL	16 - 36	40	12	12	16	10	20
TP	g/dL	5.7 - 8.9	6.8	-	-	-	6.8	-
Albumina	g/dL	2.2 - 4.0	1.6	-	3.1	-	2.6	-
Globulina	g/dL	2.8 - 5.1	5.1	-	-	-	4.2	-
ALT	U/L	12 - 130	52	-	-	-	65	76
ALP	U/L	14 - 111	14	-	-	-	14	-
Amilasa	U/L	300 - 1100	768	-	-	-	796	-
Bilirrubina Total	mg/dL	0.1 - 0.6	0.3	-	-	-	0.3	-
CA	mg/dL	8 - 11.8	9.2	-	10.1	-	10.1	-
Fósforo	mg/dL	3.4 - 8.5	9.5	-	5.5	-	5.5	-
pH	-	7.350 - 7.450	-	7.377	-	7.377	-	-
pCO2	mmHg	35 - 48	-	48.1	-	33.3	-	-
pO2	mmHg	83 - 108	-	29.7	-	41.5	-	-
cHCO3-	mmol/L	21 - 28	-	28.3	-	19.5	-	-
Na+	mmol/L	138 - 146	151	152	157	150	149	-
K+	mmol/L	3.5 - 5.8	4.1	3.1	4.7	3.8	4.8	-
Ca++	mmol/L	1.15 - 1.33	-	1.33	-	1.31	-	-
Cl-	mmol/L	98 - 107	-	114	110	120	-	-
Hct	%	38 - 51	-	21	-	26	-	-
cHgb	g/dL	12 - 17	-	7.1	-	9	-	-
Lactato	mmol/L	0.36 - 0.75	-	2.43	-	2.2	-	-

Cuadro 7. Resultados de exámenes caso clínico 3

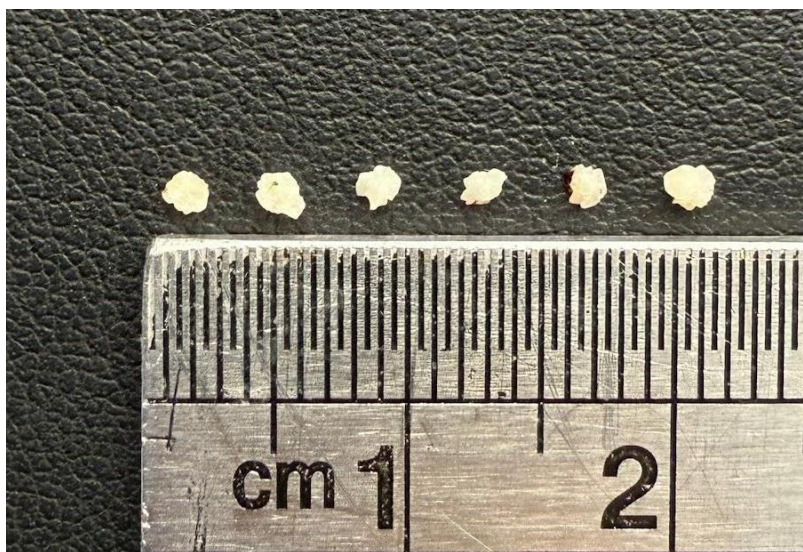

Imagen 11. Urolitos retirados de paciente del caso clínico 3

Para el siguiente día, previo al procedimiento, se realizó un análisis mediante el sistema EPOC donde se evidenció anemia moderada, hipokalemia, valores por debajo del rango de BUN y creatinina, se realizó la suplementación de cloruro de potasio endovenoso (Cuadro 7). La cirugía se llevó a cabo sin complicaciones y se extrajeron 6 urolitos de similar tamaño (Imagen 11), el manejo de dolor posterior a la cirugía se realizó con metadona a 0,2 mg/kg.

Para el tercer día, el paciente se mantuvo estable, con apetito adecuado y sin dificultad para orinar. Al A-FAST se observó la vejiga con paredes engrosadas y reactividad peritoneal, por lo que se repitieron exámenes de hemograma y un perfil renal (ALB, BUN, Ca, Cl⁻, CRE, GLU, K⁺, Na⁺, PHOS, tCO₂). Al cuarto día, su evolución clínica fue positiva y se disminuyó la dosis de analgésicos (Cuadro 9).

Al quinto día se indicó el alta médica para continuar tratamiento en casa, con receta que incluía prednisolona a 1 mg/kg PO cada 24 horas por 3 días, luego 0,5 mg/kg PO cada 24 horas por 3 días, luego 0,25 mg/kg PO cada 24 horas por 3 días, amikacina a 10 mg/kg

IV cada 24 horas por 2 días y colocación de suero subcutáneo, marbofloxacino a 3 mg/kg PO cada 24 horas por 7 días (antibiótico oral e inyectable, los cuales se indicaron en base al resultado del urocultivo y antibiograma reflejado en el Cuadro 8), gabapentina a 5 mg/kg PO cada 12 horas por 5 días, suplemento con glucosaminoglicanos 1 cápsula PO cada 12 horas por 10 días, luego 1 cápsula cada 24 horas por 15 días y continuar con dieta de prescripción para el cuidado de vías urinarias de la marca Hill's C/D Multicare. Se recomendó agendar control con el área de nefrourología luego de 10 días.

Examen de orina						
		Día 1	Día 7	Día 34	Día 55	Día 133
Examen Físico	Aspecto	-	Turbio	Lig Turbio	Lig Turbio	Traslucido
	Color	-	Amarillo	Amarillo	Amarillo	Amarillo
	Peso específico (1.020 - 1.050)	-	1.048	1.055	1.055	1.041
Examen químico	pH	-	6	5	5.5	5
	Proteínas	-	1+	Neg	1+	Neg
	Glucosa	-	Neg	Neg	Neg	Neg
	Cetonas	-	Neg	Neg	Neg	Neg
	Bilirrubina	-	2+	Neg	1+	Neg
	Urobilinogeno	-	Neg	Neg	Neg	Neg
	Sangre	-	Neg	Neg	Neg	Neg
Examen Microscópico	Eritrocitos	-	0-2/Campo	0-3/Campo	NSO/Campo	NSO/Campo
	Leucocitos	-	0-2/Campo	0-1/Campo	0-1/Campo	NSO/Campo
	Celulas epiteliales	-	0-1/Campo	0-1/Campo	NSO/Campo	NSO/Campo
	Tipo	-	Transicionales	Superficiales	-	-
	Cilindros	-	NSO	0-1/Campo	0-1/Campo	0-1/Campo
	Tipo	-	-	Granulosos	Hialinos	Granulosos
	Cristales	-	NSO	Escasos	NSO	Escasos
	Tipo	-	-	Oxalatos de calcio dihidratados	-	Amorfos
	Bacterias	-	Escasas	NSO	NSO	Escasas
	Lipidos	-	3+	2+	1+	2+
Microbiologia		Positivo	-	-	Negativo	-
Agente Antimicrobiano		Pseudomonas sp. Sensible: Enrofloxacino, Amikacina.	-	-	-	-

Cuadro 8. Resultados de exámenes de orina caso clínico 3

Reingreso a internamiento:

7 días luego de su ingreso a internamiento (2 días después del alta) el paciente presentó decaimiento y falta de apetito, por lo que se indicó realizar manejo de dolor y realizar exámenes complementarios: hemograma, análisis EPOC y examen de orina. El hemograma mostró mejoría en cuanto al hematocrito y un aumento en los reticulocitos. El BUN, creatinina y potasio se mantuvieron estables en la medición del sistema EPOC (Cuadro 7). En el examen de orina se observó 2+ de bilirrubina y escasas bacterias (Cuadro 8).

Se complementó la evaluación del paciente con una ecografía abdominal especializada, donde se evidenció hepatopatía degenerativa leve, moderada cantidad de barro biliar, colopatía inflamatoria leve, engrosamiento leve de la pared vesical compatible con inflamación postquirúrgica, y linfadenopatía mesentérica discreta.

Durante su estancia hospitalaria desarrolló diarrea, náuseas y mostró poco interés por la comida, por lo que se ajustó su tratamiento incluyendo citrato de maropitant (Cuadro 9). Debido a la dificultad anatómica para colocar una sonda nasogástrica, se optó por la colocación de una sonda esofágica para facilitar la alimentación asistida y reducir el tiempo de hospitalización.

Luego de seis días de estabilización clínica, se indicó el alta médica, destacando que el cuadro urinario se encontraba compensado y el manejo continuaría en casa. Su receta constó de probióticos 1 sobre PO cada 24 horas por 7 días, marbofloxacino a 3 mg/kg PO cada 24 horas por 5 días, gabapentina a 5 mg/kg PO cada 12 horas por 7 días, suplementos con glucosaminoglicanos 1 cápsula PO cada 12 horas por 15 días, ácido ursodesoxicólico

a 0,2 ml/kg PO cada 24 horas por 10 días, prednisolona a 0,5 mg/kg PO cada 24 horas por 2 días, luego a 0,25 mg/kg PO cada 24 horas por 5 días,

Control 1: 20 días luego de su primer ingreso a internamiento (8 días después del alta) presentó buen ánimo y apetito, no fue necesario utilizar la sonda esofágica en casa. Comió paté Monge VetSolution Urinary Struvite y croquetas Equilibrio Urinary. Se indicó pesar las raciones para retirar la sonda esofágica dentro de 5 días.

Control 2: 25 días luego de su primer ingreso a internamiento (13 días después del alta) asistió a control en el cual presentó apetito adecuado, se encontró activo y alerta por lo que se retira la sonda esofágica. Se indica realizar el siguiente control médico en 1 semana con el área de nefrourología.

Control 3: 34 días luego de su primer ingreso a internamiento (22 días después del alta) continuó su seguimiento con el área de nefrourología. No presentó alteraciones para orinar, al A-FAST se logró visualizar la vejiga sin presencia de sedimento. Se solicitó examen de orina control en el cual presentó escasos cristales de tipo de oxalato de calcio dihidratados, no presentó infección urinaria ni células inflamatorias. Se recomendó continuar con alimentos de mantenimiento para el cuidado de vías urinarias de la marca Equilibrio Urinary y paté Monge VetSolution Struvite, además de incrementar el consumo de agua y agendar su siguiente control médico en 3 semanas.

Control 4: 55 días luego de su primer ingreso a internamiento (43 días después del alta) presentó buen apetito en casa, toma bastante agua, no ha presentado signos de ETUIF, en casa orinaba charcos grandes, con frecuencia regular y sin molestias, continua con alimento de mantenimiento para cuidado de vías urinarias (croquetas y paté). Al A-FAST presentó engrosamiento leve de la vejiga. Se solicitó examen de orina, en el cual los

resultados fueron bastante favorables por lo que se le indica espaciar los controles con el área de especialidad de nefrourología. Se solicitó medición BUN, creatinina, ALT, examen de orina y urocultivo (Cuadro 7 y 8). Además, se indica reiniciar el suplemento con glucosaminoglicanos, 1 cápsula PO cada 48 horas por 14 días. Se indicó volver a control dentro de tres meses.

Control 4: 133 días luego de su primer ingreso a internamiento (121 días después del alta) paciente presentó apetito adecuado, incrementó el consumo de agua, no presenta signos de ETUIF y continúa recibiendo alimento de mantenimiento para cuidado de vías urinarias (croquetas y paté). A la revisión física presentó sarro dental leve y al A-FAST presentó leve engrosamiento de la pared de 1.8 mm con la vejiga sin contenido. Se solicitó realizar medición de enzimas ALP, ALT, TBIL.

Medicamento	Intervalo	Dosis											
		Dia 1	Dia 2	Dia 3	Dia 4	Dia 5	Dia 7	Dia 8	Dia 9	Dia 10	Dia 11	Dia 12	
Dexametasona	c/24 horas	1 mg/kg	1 mg/kg	1 mg/kg	1 mg/kg	1 mg/kg	-	1 mg/kg	1 mg/kg	1 mg/kg	0.5 mg/kg	0.5 mg/kg	
Ondasentron	c/12 horas	0.3 mg/kg	0.3 mg/kg	0.3 mg/kg	-	-	-	-	-	-	-	-	
Fentanilo	Infusión continua	5 ug/kg/hr	3 ug/kg/hr	-	-	-	-	-	-	-	-	-	
Amikacina	c/24 horas	10 mg/kg	10 mg/kg	10 mg/kg	10 mg/kg	10 mg/kg	10 mg/kg	-	-	-	-	-	
Suplemento con Glicosaminoglicanos	c/12 horas	1 cápsula	1 cápsula	1 cápsula	1 cápsula	1 cápsula	-	-	-	-	1 cápsula	1 cápsula	
Reposicion de potasio	Infusión continua	-	7 meq	5 meq - 0,05 meq/kg/hr	-	-	-	-	-	-	-	-	
Gabapentina 15 mg	c/12 horas	-	-	1 cápsula	1 cápsula	1 cápsula	-	-	-	-	1 cápsula	-	
Metadona	c/8 - c/12 - c/24 horas	-	-	0.2 mg/kg	0.2 mg/kg	0.2 mg/kg	-	-	-	-	-	-	
Citrato de Potasio 150 mg	c/12 horas	-	-	-	1 cápsula	1 cápsula	-	-	-	-	-	-	
Tramadol	c/12 horas	-	-	-	-	-	2 mg/kg	2 mg/kg	-	-	-	2 mg/kg	
Mirtazarpina 1.88 mg	c/48 horas	-	-	-	-	-	-	1 cápsula	-	1 cápsula	-	-	
Probiotico	c/24 horas	-	-	-	-	-	1 sobre	1 sobre	1 sobre	1 sobre	1 sobre	1 sobre	
Marbofloxacino	c/24 horas	-	-	-	-	-	-	3 mg/kg	3 mg/kg	3 mg/kg	3 mg/kg	3 mg/kg	
Metamizol	c/12 horas	-	-	-	-	-	-	5 mg/kg	5 mg/kg	5 mg/kg	5 mg/kg	-	
Subsalicilato de bismuto	c/8 horas	-	-	-	-	-	-	0.5 ml/kg	0.5 ml/kg	0.5 ml/kg	0.5 ml/kg	-	
Acido ursodesoxicólico 50 mg	c/24 horas	-	-	-	-	-	-	-	1 cápsula	1 cápsula	1 cápsula	1 cápsula	
Buprenorfina	c/8 horas	-	-	-	-	-	-	-	0.02mg/kg	0.02mg/kg	0.02mg/kg	-	

Cuadro 9. Medicamentos y dosis administradas en internamiento caso clínico 3

DISCUSIÓN

Los casos clínicos analizados en este estudio presentaron los signos clínicos típicamente asociados a la ETUIF, como disuria, hematuria, periuria, polaquiuria y estranguria, en concordancia con lo reportado por las guías actuales (Taylor et al., 2025) y diversos estudios previos (Buffington, 2011; Dorsch, 2017). Todos los signos descritos en la literatura para esta condición se encontraron presentes dentro del grupo de pacientes evaluados. Asimismo, cada uno de los casos presentó al menos dos de los cinco signos clínicos descritos previamente.

El predominio de pacientes machos observado en esta serie coincide con lo descrito por Cooper y Segev et al. (Segev et al., 2011; Cooper, 2015), quienes señalan que la anatomía uretral felina constituye un factor predisponente importante para la obstrucción urinaria. No obstante, este hallazgo debe interpretarse con cautela, ya que la selección de casos fue por conveniencia y no va a reflejar de manera precisa la distribución real de la enfermedad en la población general. Sin embargo, es igualmente importante conocer el manejo de una hembra con obstrucción urinaria, ya que el sondaje requiere destreza y un adecuado conocimiento anatómico. Asimismo, se identificaron variaciones en la edad de presentación y reincidencia entre los pacientes, lo que refuerza la necesidad de una aproximación individualizada según el perfil clínico de cada animal.

Con respecto al estado de esterilización, la mayoría de los gatos incluidos en este estudio estaban castrados, mientras que solo uno no lo estaba. Dado que los pacientes fueron seleccionados por conveniencia, esta distribución no puede interpretarse como representativa de la población general. Si bien la esterilización no se ha identificado como un factor causal directo de ETUIF, sí se asocia con condiciones predisponentes que

pueden favorecer su presentación, como el aumento de peso, menor consumo de agua y una menor frecuencia de micción (Taylor et al., 2025).

En cuanto a la distribución por raza, los pacientes incluidos en este estudio corresponden a un paciente de la raza Persa, uno Himalaya y uno doméstico de pelo corto. Dado que la selección de casos fue por conveniencia y estas razas no representan necesariamente la proporción real de la población felina atendida en Lima, no es posible establecer una relación entre la raza y la presentación de ETUIF. Aunque ciertos estudios han sugerido posibles predisposiciones raciales, se requiere una población mayor y un diseño de muestreo más robusto para determinar si existe una asociación estadísticamente significativa entre la raza y el riesgo de desarrollar esta enfermedad (Cruciani et al., 2020).

En relación con la edad, los pacientes incluidos corresponden a gatos jóvenes y adultos jóvenes: uno de 11 meses, uno de 1 año y 6 meses, y uno de 4 años. Esta distribución coincide con lo reportado en la literatura, donde el ETUIF se presenta con mayor frecuencia en animales jóvenes a adultos (aproximadamente entre 1 y 7 años) (Gunn-Moore, 2003; Sævik et al., 2011). Si bien los gatos jóvenes no son inherentemente más sedentarios, los gatos adultos jóvenes que viven en interiores pueden adoptar un estilo de vida menos activo debido a limitaciones ambientales, menor estimulación o rutinas poco dinámicas. Este patrón, junto con otros factores como el consumo predominante de alimento seco, el estrés ambiental y la tendencia al incremento de peso, contribuye a un mayor riesgo de desarrollar ETUIF. No se registraron casos en gatos maduros o geriátricos, lo cual concuerda con la evidencia de que, en edades más avanzadas, las infecciones bacterianas urinarias suelen ser una causa más frecuente de signos urinarios que la urolitiasis (Taylor et al., 2025).

En esta serie de casos se observó que la hembra incluida presentó una mayor carga litiásica, mientras que los machos mostraron menor cantidad de urolitos, aunque fueron los que desarrollaron obstrucción urinaria. Dado el número reducido de pacientes y la selección por conveniencia, esta diferencia debe interpretarse únicamente como una observación clínica puntual y no como una relación entre variables. Sin embargo, la literatura describe que las características anatómicas del tracto urinario felino pueden influir en la presentación clínica de los pacientes, especialmente en el caso de los machos, en quienes la uretra estrecha favorece la obstrucción (Gunn-Moore, 2003).

En cuanto al abordaje terapéutico, los pacientes del estudio requirieron diferentes modalidades de tratamiento según su estado clínico, la severidad de la obstrucción, factores asociados como infección urinaria. El manejo conservador y medicamentoso se empleó principalmente como medida inicial de estabilización, utilizando analgesia multimodal, fluidoterapia, sondaje urinario, antiinflamatorios y antibióticos de ser necesarios y suplementos con glucosaminoglicanos, cuyo objetivo es aliviar el dolor, reducir el espasmo uretral y favorecer el recubrimiento de la mucosa de la vejiga. No obstante, la resolución completa de los casos requirió intervenciones quirúrgicas.

Todos los pacientes requirieron hospitalización inicial para estabilización, manejo del dolor y sondaje urinario debido a que presentaban obstrucción uretral como consecuencia a la urolitiasis. Dos de los tres pacientes incluidos en la revisión de casos clínicos fueron sometidos a PCCL como técnica resolutive. Esta elección se realizó cuando el paciente se encontraba estable tras el sondaje urinario para la estabilización inicial, presentaba urolitos en vejiga, no presentaban alteraciones estructurales significativas en la uretra, era su primer episodio o podría no ser su primer sondaje, pero habían sido diagnosticados incorrectamente en una oportunidad anterior. Este procedimiento permitió reducir el

trauma quirúrgico y favorecer una recuperación más rápida. En contraste, un solo paciente fue intervenido mediante cistotomía abierta combinada con uretrotomía perineal, debido a un cuadro más complejo. Este individuo presentaba un historial de recurrencias, sospecha de alteración uretral congénita con posible estenosis, abundante sedimento urinario y urolitos, además de una presentación clínica a temprana edad que sugería un proceso obstructivo más complejo. En este contexto, la elección de una técnica más invasiva estuvo orientada a prevenir futuros episodios obstructivos.

En todos los protocolos terapéuticos se emplearon antiinflamatorios, analgésicos, antibióticos, suplementación con glucosaminoglicanos y corrección de electrolitos, cada uno con objetivos específicos en la estabilización del paciente y en el control de las alteraciones propias de la enfermedad. El uso de antiinflamatorios y analgésicos es fundamental para reducir el dolor y la inflamación a nivel de la vejiga y uretra, elementos centrales en la fisiopatología del ETUIF (Taylor et al., 2025). La administración de antibióticos se reservó para aquellos casos en los que existía sospecha o confirmación de infección urinaria, considerando que la urolitiasis puede predisponer a proliferación bacteriana por irritación mucosa o estasis urinaria (Taylor et al., 2025). La corrección de electrolitos y el soporte con fluidoterapia permitieron revertir desbalances asociados a la obstrucción urinaria, como hiperpotasemia, hiperkalemia o hipokalemia, deshidratación y acidosis metabólica. Finalmente, el uso de suplementos con glucosaminoglicanos tuvo como propósito favorecer la restauración de la capa protectora de la mucosa vesical, contribuyendo a disminuir la inflamación y mejorar la integridad del urotelio, especialmente en pacientes con irritación o cistitis asociada. Este abordaje combinando permite estabilizar al paciente y preparar las condiciones necesarias para un manejo definitivo, ya sea conservador o quirúrgico.

La variabilidad observada en la presentación clínica entre los pacientes puede deberse, en parte, al tiempo de evolución del cuadro obstructivo y al grado de atención o reconocimiento temprano que los tutores tienen sobre los cambios en el comportamiento urinario de sus mascotas. Esta diferencia en la detección temprana o tardía de los signos urinarios ha sido señalada en la literatura como un factor que puede modificar la severidad clínica al momento de la consulta (CVPM, 2019). Aunque en este estudio no se evaluó como una variable específica, representa un aspecto clínico relevante a considerar en futuros trabajos, dado su potencial impacto en la progresión del ETUIF y en la respuesta al tratamiento.

El tiempo de evolución previo a la atención veterinaria constituye un factor clínico determinante en pacientes con obstrucción urinaria secundaria a ETUIF. Diversos estudios han demostrado que una mayor duración del cuadro obstructivo se asocia con un incremento en la severidad de las alteraciones metabólicas y sistémicas. En particular, periodos prolongados de obstrucción (mayores a 24–48 horas) favorecen el desarrollo de azotemia postrenal, hiperkalemia potencialmente letal, acidosis metabólica y deshidratación, como consecuencia de la disminución de la tasa de filtración glomerular y la incapacidad de excreción renal (Lee & Drobatz, 2003; Tamaraiselvi et al., 2023). Asimismo, la demora en la atención puede incrementar el riesgo de complicaciones como ruptura vesical, compromiso cardiovascular secundario a hiperkalemia y una mayor tasa de morbilidad, lo que resalta la importancia del reconocimiento temprano de los signos clínicos por parte del tutor y la intervención veterinaria oportuna.

En los casos evaluados, varios pacientes presentaron alteraciones como azotemia y cambios hematológicos, lo cual coincide con lo descrito en estudios de obstrucción uretral felina. En este contexto, Oré identificó que parámetros como hiperkalemia,

hipercreatininemia e hiperosmolaridad se asocian significativamente con mortalidad en pacientes obstructivos (Oré, 2025). Si bien en el presente trabajo no se evaluó mortalidad, la presencia de estas alteraciones en algunos pacientes podría sugerir un mayor grado de compromiso sistémico, lo que resalta la importancia de una evaluación laboratorial temprana.

Durante la evaluación clínica inicial se realizó el examen físico y, de manera complementaria, estudios de imagen que incluyeron ecografía A-FAST y radiografías abdominales como parte del protocolo de evaluación del paciente con signos de ETUIF. La ecografía, aunque no forma parte del examen físico, constituye una herramienta diagnóstica esencial para evaluar de manera rápida el grado de distensión vesical, la presencia de líquido libre, el grosor de la pared vesical y la existencia de sedimento o cálculos urinarios. Su utilidad no se limita a la detección de urolitos, sino que permite evaluar otras causas relevantes de signos urinarios, como engrosamiento parietal vesical, acumulación de sedimento, presencia de coágulo, cistitis o cambios asociados a traumatismos.

El uso de técnicas de imagen, como ecografía abdominal y radiografías simples, fue fundamental para establecer la necesidad de intervención quirúrgica en los pacientes. En esta revisión, los estudios de imagen permitieron caracterizar la localización, tamaño, número y determinar si cada paciente podría beneficiarse de un manejo quirúrgico mínimamente invasivo o si era necesaria una técnica más amplia para una resolución completa.

De acuerdo con las guías de diagnóstico y manejo de la enfermedad del tracto urinario inferior felino (Taylor et al., 2025), la imagenología es una herramienta esencial en gatos

con enfermedad del tracto urinario inferior, especialmente cuando se requiere confirmar o descartar urolitiasis, valorar complicaciones asociadas y definir el abordaje terapéutico más adecuado.

Las radiografías abdominales, por su parte, complementaron la ecografía al permitir una valoración más precisa del número, tamaño, radiopacidad y ubicación de urolitos. Debido a que no todos los urolitos son visibles ecográficamente o presentan radiodensidad suficiente para ser detectados en una única modalidad, el uso conjunto de ambas técnicas aumentó la precisión diagnóstica. En los pacientes incluidos, la combinación de ecografía y radiografías permitió confirmar la presencia de urolitiasis como causa del ETUIF y caracterizar con mayor detalle la carga litiásica.

Los hallazgos presentados por los pacientes, como la distensión vesical y el dolor abdominal, fueron frecuentes y coinciden con lo reportado en la literatura para cuadros de obstrucción uretral y enfermedad del tracto urinario inferior felino (CVPM, 2019; Taylor et al., 2025). Además, se evidenció la orina hematúrica, efusión abdominal, ataxia, hipotermia, hipertermia, deshidratación e inflamación en la zona perianal, signos compatibles con una obstrucción urinaria avanzada o compromiso sistémico secundario.

Los exámenes complementarios permitieron identificar alteraciones como anemia, leucocitosis y azotemia. Estos hallazgos no solo cumplen un rol diagnóstico, sino también pronóstico, ya que, según Oré, parámetros como la relación sodio:potasio y calcio:potasio presentan asociación significativa con la mortalidad en gatos con obstrucción uretral (Oré, 2025). Por ello, la interpretación integral de los resultados laboratoriales resulta fundamental para la toma de decisiones clínicas y la comunicación con el propietario.

En el hemograma realizado al ingreso, dos de los tres pacientes no presentaron alteraciones relevantes con respecto a la serie roja. El paciente, correspondiente al caso clínico 3, quien había recibido atención previa en otra veterinaria e ingresó con un antecedente de sondaje e infección urinaria, mostró una leve disminución en los valores de la hemoglobina. No se evidenció disminución del hematocrito en ninguno de los casos, por lo que se descartó presencia de anemia. En el hemograma postquirúrgico, todos los pacientes presentaron anemia, evidenciada por la disminución tanto del hematocrito como de la hemoglobina. Este hallazgo puede explicarse por la pérdida sanguínea mínima pero constante a través de la orina asociada al proceso inflamatorio del proceso obstructivo y postquirúrgico del tracto urinario inferior, tal como ha sido descrito previamente (Gerber et al., 2008). Solamente en un paciente se puede asociar a la pérdida de sangre por ser una cirugía más invasiva.

Con respecto a los glóbulos blancos, tanto en el hemograma inicial como en el que se realizó postquirúrgico, los pacientes presentaron leucocitosis asociado al proceso inflamatorio agudo y crónico, además de estar asociado posiblemente al estrés y al uso de glucocorticoides como parte del tratamiento médico (Brooks et al., 2022).

En la evaluación de la bioquímica sanguínea del ingreso a internamiento, dos de los tres pacientes presentaron azotemia, evidenciada por elevación de la creatinina y elevación del BUN, acompañada de hiperfosfatemia, hallazgos compatibles con obstrucción urinaria y consecuente disminución de la tasa de filtración glomerular. Uno de los tres pacientes mostró hiperkalemia, un desbalance electrolítico esperado en cuadros de obstrucción urinaria por la incapacidad de excretar potasio. Asimismo, dos pacientes presentaron hipocalcemia sérica, probablemente secundaria a la alteración en la excreción

renal y al desequilibrio ácido–base asociado. Estas alteraciones reflejan el compromiso renal agudo secundario a la obstrucción y refuerzan la importancia de una estabilización inmediata incluyendo fluidoterapia, corrección electrolítica y monitoreo hemodinámico antes de proceder con cualquier intervención (CVPM, 2019; Taylor et al., 2025).

En el examen de orina al ingreso, dos de los tres pacientes presentaron un resultado de 3+ de sangre en la evaluación química, lo cual indica la presencia de pigmentos sanguíneos, lo cual indica la presencia de sangre oculta. Sin embargo, no permite distinguir entre hemoglobina, mioglobina o eritrocitos intactos. Sin embargo, el examen microscópico mostró más de 100 eritrocitos por campo, confirmando hematuria. Este hallazgo es compatible con irritación y daño mecánico de la mucosa vesical y/o uretral secundarios a la presencia de urolitos. Además, en dos de los tres pacientes se evidenció leucocitos en orina relacionado a la inflamación y/o infección del tracto urinario. En dos de los tres pacientes se evidencio la presencia de bacterias en el examen microscópico (un paciente presentaba escasa cantidad de bacterias y el otro traía un examen de orina de otra veterinaria con presencia de bacterias y un urocultivo positivo), sin embargo, la infección urinaria se confirmó solo en un paciente mediante urocultivo. Este paciente tenía como antecedente un sondaje urinario previo realizado en otro centro veterinario, del cual se desconocen los protocolos de asepsia aplicados. La manipulación del tracto urinario inferior, especialmente cuando se realiza sin condiciones estrictas de esterilidad, constituye un factor de riesgo para la introducción de microorganismos en la vejiga. En este caso, el urocultivo reveló el crecimiento de *Pseudomonas sp.*, un patógeno oportunista frecuentemente asociado a infecciones intrahospitalarias y con capacidad para colonizar dispositivos médicos, como las sondas urinarias. Su aislamiento sugiere que la

infección pudo haberse adquirido durante el procedimiento previo de colocación de sonda urinaria (Stull & Weese, 2015).

En el examen de orina que se realizó como control postquirúrgico se observaron hallazgos variables entre los pacientes. El paciente del caso clínico 2, presentó cantidad importante de leucocitos, cuadro que fue compatible con infección urinaria. En el paciente del caso clínico 1 se evidenciaron escasos eritrocitos en el examen de orina control. Respecto a la presencia de bacterias, como ya se había mencionado anteriormente, solo un paciente presentó 1+ de bacterias en el examen de orina y posteriormente su urocultivo confirmó la presencia de *Escherichia coli*, este paciente fue sometido a la opción quirúrgica invasiva. El paciente del tercer caso clínico que había presentado infección urinaria al ingreso de internamiento presentó escasas bacterias en su examen de orina control. Este resultado concuerda con lo descrito por Cruciani et al., quienes señalan que la PCCL se asocia con una baja incidencia de complicaciones perioperatorias y postoperatorias a corto plazo. Además, esta técnica permite una extracción más completa de los urolitos, una recuperación postoperatoria más rápida gracias a la reducción del dolor y de las complicaciones asociadas al procedimiento, así como una disminución en la recurrencia de urolitos y una menor incidencia de infecciones urinarias, en comparación con técnicas más invasivas (Cruciani et al., 2020). Además, se observó la presencia de cristales urinarios, principalmente fosfatos triples y oxalato de calcio, en los pacientes evaluados. La cristaluria no constituye por sí misma un indicador definitivo de enfermedad activa, si puede reflejar condiciones que favorecen la formación o persistencia de urolitos, como el pH urinario, tipo de dieta, estado de hidratación y la composición mineral del cálculo presente. Diversos estudios han demostrado que ciertos tipos de cristales pueden correlacionarse con la naturaleza de los urolitos formados, especialmente en contextos de

obstrucción urinaria o recurrencia (Lekcharoensuk et al., 2001). De este modo, la cristaluria advierte relevancia clínica como hallazgo complementario para la interpretación de los casos y la planificación del manejo terapéutico.

El uso de técnicas mínimamente invasivas, como la cistolitotomía percutánea (PCCL), favoreció una recuperación más rápida y un periodo de hospitalización reducido, usualmente entre 24 y 48 horas postoperatorias. Estos resultados concuerdan con lo reportado en la literatura, donde la PCCL se asocia con menor morbilidad y una reintegración temprana del paciente a su entorno (Pinel et al., 2013; Cruciani et al., 2020). El PCCL fue la técnica mínimamente invasiva utilizada en la mayoría de los pacientes, debido a que permite la extracción directa de los urolitos mediante un acceso reducido, con mínima manipulación tisular y sin alterar la anatomía del tracto urinario, lo que favorece una recuperación más rápida, menos dolorosa y menor morbilidad. En contraste, el único paciente sometido a cistotomía combinada con uretrotomía requirió este abordaje debido a una posible estenosis uretral asociada a episodios previos, circunstancia que imposibilitaba el uso de técnicas más conservadoras. El paciente presentó complicaciones como una infección urinaria por bacterias multirresistentes, lo cual concuerda con el mayor riesgo inherente a procedimientos más invasivos. Este tipo de procedimientos invasivos implica una manipulación y exposición extensa de tejidos y modificaciones anatómicas permanentes, lo que incrementa el riesgo de infecciones urinarias, inflamación postoperatoria y tiempos de recuperación prolongados y posible estenosis de la uretra. Adicionalmente, la modificación anatómica asociada a la uretrotomía puede facilitar la ascensión bacteriana y predisponer a infecciones recurrentes (Beal, 2018).

Finalmente, todos los pacientes recibieron dietas de prescripción o de mantenimiento para el cuidado urinario como parte del manejo integral, con el objetivo de favorecer la disolución o reducción de recurrencias según la composición esperada de los urolitos. Además, se promovió una alimentación mixta entre alimento en croquetas y alimento húmedo y aumento del consumo de agua.

Dentro de los tratamientos utilizados, todos los pacientes acompañaron el tratamiento de la mano de la alimentación. Recibiendo alimento de prescripción para el cuidado de vías urinarias para disolución o únicamente de mantenimiento para prevenir la formación de cálculos.

Para la variable de reincidencia, se logró realizar seguimiento a corto y mediano plazo. Los pacientes incluidos en la revisión de casos no presentaron reincidencia a corto plazo (durante los primeros 30 días post quirúrgicos). El dos de los 3 paciente evaluados, presentaron una reincidencia con urolitiasis a mediano plazo (durante los 90 días post quirúrgicos), el cual fue manejado únicamente con alimentación estricta en base a alimento de prescripción para el cuidado de vías urinarias y en el caso clínico 2 se tuvo que realizar una segunda intervención quirúrgica por estenosis uretral. Estos plazos fueron establecidos en la guía de diagnóstico y manejo de la enfermedad del tracto urinario inferior felino (Taylor et al., 2025). No se llegó a evaluar en el periodo a largo plazo.

Entre las limitaciones del presente estudio, se incluye el tamaño reducido de muestra y la ausencia del análisis de composición de urolitos, lo que restringió la posibilidad de establecer una prescripción dietética más específica. Si bien existen instituciones, como la Universidad de Minnesota, que brindan este servicio de manera gratuita, su

implementación rutinaria en la práctica local resulta poco viable. Esto se debe a que las muestras deben de enviarse al extranjero, lo cual implica costos de envío que debe ser asumido por la clínica, además de un tiempo de espera prolongado para obtener los resultados. Estas limitaciones logísticas y económicas explican por qué el análisis de urolitos no se realiza de forma sistemática a pesar de su valor diagnóstico y terapéutico (Osborne et al., s. f.). Asimismo, la irregularidad en los controles médicos dificultó la evaluación del seguimiento a largo plazo.

Uno de los pacientes fue atendido inicialmente en otro centro veterinario, donde posiblemente no se siguió un protocolo óptimo de asepsia al momento de realizar el sondaje urinario, al manejo médico o diagnóstico, Estos factores podrían haber contribuido al desarrollo de una infección urinaria posterior. Por esta razón se evidencia la necesidad de capacitación continua del personal clínico en procedimientos básicos. No obstante, la descripción detallada de los protocolos empleados y la utilización de herramientas diagnósticas y terapéuticas actuales representan fortalezas destacables de este estudio.

Este estudio aporta evidencia local relevante para la medicina felina en entornos urbanos del Perú y subraya la importancia de desarrollar y estandarizar protocolos clínicos adaptados al contexto, en especial considerando que actualmente no existen lineamientos uniformes documentados para el manejo de estos casos. Se recomienda, en base a la experiencia adquirida, fomentar el control del peso corporal, priorizar procedimientos mínimamente invasivos, hacer evaluaciones mediante los recursos de imagenología como placas radiográficas y ecografía, implementar el análisis mineralógico de urolitos, y fortalecer el seguimiento postoperatorio y educación al tutor.

En conjunto, este trabajo aporta evidencia clínica local que puede contribuir al fortalecimiento de los protocolos de diagnóstico, tratamiento y prevención de ETUIF en medicina felina. Se recomienda ampliar el número de casos en futuros estudios, así como implementar recursos que permitan el análisis de composición de urolitos, con el fin de mejorar aún más las estrategias terapéuticas personalizadas.

CONCLUSIONES

- Los pacientes incluidos en la revisión de casos clínicos presentaron los signos clínicos característicos de la ETUIF reportado en las guías y literatura. Por lo cual es importante el examen clínico inicial como herramienta diagnóstica.
- El diagnóstico de urolitiasis fue dado gracias al uso de un ecógrafo y radiografías simples. Esto permitió planificar el tratamiento, conocer la localización, tamaño y número de urolitos, además de seleccionar el abordaje quirúrgico.
- La cistolitotomía percutánea (PCCL) se consolidó como una técnica resolutive efectiva y mínimamente invasiva, ya que permitió una recuperación más rápida, menor dolor postoperatorio y una incidencia reducida de complicaciones e infecciones urinarias en comparación con técnicas invasivas.
- El paciente que fue sometido a cistotomía y uretrotomía presentó mayor riesgo de complicaciones, evidenciado por la presentación de infecciones urinarias y estenosis. Esto refuerza que es importante seleccionar la técnica quirúrgica más conservadora posible para garantizar el bienestar del paciente.
- Las alteraciones hematológicas y bioquímicas observadas reflejaron el compromiso sistémico asociado a la obstrucción urinaria, destacando la importancia de una estabilización inicial adecuada mediante fluidoterapia, corrección electrolítica, analgesia multimodal y monitoreo continuo antes de intervenir quirúrgicamente.
- El hallazgo de infección urinaria estuvo asociado a antecedentes de sondaje urinario previo sin un protocolo claro de asepsia, lo que subraya la necesidad de reforzar las medidas básicas de esterilidad, capacitación del personal y estandarización de procedimientos para prevenir infecciones iatrogénicas.

- El alimento de prescripción fue una herramienta importante en el control y prevención de recurrencias, especialmente en los pacientes que fueron sometidos a PCCL o con recurrencias. Además, se utilizó el alimento húmedo y el aumento del consumo de agua como herramientas adicionales para un manejo integral.
- La reincidencia observada a mediano plazo refuerza la necesidad de un seguimiento clínico continuo, con controles periódicos, ajustes dietéticos y educación al tutor para identificar tempranamente signos sugestivos de recurrencia o complicaciones posteriores.
- Una limitación importante es la falta del análisis de la composición de los urolitos como exámenes de rutina debido a la barrera logística, económica y de tiempo. Esto restringe la posibilidad de enviar dietas más específicas.
- La variabilidad clínica que se presenta en los pacientes destaca la necesidad de tener protocolos para el diagnóstico, para el manejo y abordaje de la patología. Este estudio muestra la importancia de incorporar procedimientos mínimamente invasivos, continuar en la constante actualización y estudio de nuevas técnicas para los médicos veterinarios y fortalecer el uso de herramientas de imágenes como pruebas complementarias.

RECOMENDACIONES

- Implementar protocolos diagnósticos estandarizados para pacientes con signos de ETUIF que incluyan examen clínico, análisis de sangre y de orina e imagenología.
- Promover el uso de técnicas mínimamente invasivas, como la PCCL, cuando las condiciones clínicas del paciente lo permitan. Estas técnicas han demostrado reducir el trauma quirúrgico, el dolor postoperatorio, el tiempo de hospitalización y la incidencia de complicaciones en comparación con procedimientos convencionales.
- Fomentar el análisis mineralógico de urolitos como parte del abordaje diagnóstico. Aunque su implementación puede verse limitada por factores logísticos y económicos, su realización permitiría orientar el tratamiento dietético y estrategias de prevención de recurrencias.
- Fortalecer la educación al tutor como pilar fundamental en el manejo y prevención de la enfermedad, enfatizando:
 - El aumento del consumo de agua mediante el uso de alimento húmedo o fuentes de agua.
 - El uso dietas de prescripción urinaria según el caso.
 - El control del peso corporal y la promoción de actividad física.
 - El reconocimiento temprano de signos clínicos como disuria, hematuria o cambios en el comportamiento urinario.

Esto contribuye a una detección precoz y disminuye el riesgo de complicaciones.

- Realizar un seguimiento clínico periódico en pacientes con antecedentes de ETUIF, especialmente durante los primeros meses post tratamiento. Se

recomienda incluir controles clínicos, análisis de orina y, de ser necesario, estudios de imagen, con el fin de detectar recurrencias de manera temprana y ajustar el manejo terapéutico oportunamente.

- Incorporar y evaluar la variable “tiempo de atención” en futuros estudios clínicos, considerando el intervalo entre la aparición de signos clínicos y la atención veterinaria. Esta variable puede influir directamente en la severidad del cuadro, las alteraciones metabólicas y el pronóstico del paciente.
- Promover la capacitación continua del personal veterinario en técnicas de sondaje urinario y manejo aséptico, con el objetivo de reducir la incidencia de infecciones urinarias iatrogénicas asociadas a procedimientos.

BIBLIOGRAFÍA

1. Ambrosio, M. B., Hennig, M. M., Nascimento, H. H. L., Santos, A. D., Flores, M. M., Figuera, R. A., Irigoyen, L. F., & Kommers, G. D. (2020). Non-Renal Lesions of Uraemia in Domestic Cats. *Journal of Comparative Pathology*, 180, 105-114.
<https://doi.org/10.1016/j.jcpa.2020.09.004>
2. Beal, M. W. (2018). Interventional Management of Urethral Obstructions. *Veterinary Clinics of North America: Small Animal Practice*, 48(5), 863-874.
<https://doi.org/10.1016/j.cvsm.2018.05.006>
3. Brooks, M., Harr, K., Seelig, D., Wardrop, J., & Weiss, D. (2022). Hematology of Cats. En *Schalm's Veterinary Hematology* (7ma edición). John Wiley & Sons, Inc. <https://sci-hub.sidesgame.com/>
4. Buffington, C. A. T. (2011). Idiopathic Cystitis in Domestic Cats—Beyond the Lower Urinary Tract. *Journal of Veterinary Internal Medicine*, 25(4), 784-796.
<https://doi.org/10.1111/j.1939-1676.2011.0732.x>
5. Buote, N. J., Hayes, G., Bisignano, J., & Rosselli, D. (2022). Retrospective comparison of open vs minimally invasive cystotomy in 28 cats using a composite outcome score. *Journal of Feline Medicine and Surgery*, 24(10), 1032-1038.
<https://doi.org/10.1177/1098612X211066477>
6. Cooper, E. S. (2015). Controversies in the management of feline urethral obstruction. *Journal of Veterinary Emergency and Critical Care*, 25(1), 130-137.
<https://doi.org/10.1111/vec.12278>
7. Cruciani, B., Vachon, C., & Dunn, M. (2020). Removal of lower urinary tract stones by percutaneous cystolithotomy: 68 cases (2012–2017). *Veterinary Surgery*, 49(S1).
<https://doi.org/10.1111/vsu.13398>

8. CVPM, S. W., RVT. (2019, agosto 27). Diagnosing and Managing Feline Lower Urinary Tract Disease. *Today's Veterinary Practice*.
<https://todaysveterinarypractice.com/urology-renal-medicine/diagnosing-and-managing-feline-lower-urinary-tract-disease/>
9. Dorsch, R. (2017). World Small Animal Veterinary Association Congress Proceedings, 2017. *VIN.com*. <https://www.vin.com/doc/?id=8373683>
10. Dunn, M., Kornya, M., & Lulich, J. (2022). *Approaches to Urolithiasis Treatment*. Feline Veterinary Medical Association. <https://catvets.com/wp-content/uploads/2024/08/Urolithiasis-Consensus-Statement-FINAL.pdf>
11. *Feline Lower Urinary Tract Disease (FLUTD)*. (s. f.). International Cat Care. Recuperado 13 de diciembre de 2024, de <https://icatcare.org/advice/feline-lower-urinary-tract-disease-flutd/>
12. Fossum, T. (2018). *Small Animal Surgery* (5 ta). Elsevier Health Sciences.
13. Gerber, B., Eichenberger, S., & Reusch, C. E. (2008). Guarded long-term prognosis in male cats with urethral obstruction. *Journal of Feline Medicine and Surgery*, *10*(1), 16-23. <https://doi.org/10.1016/j.jfms.2007.06.007>
14. Gunn-Moore, D. A. (2003). Feline lower urinary tract disease. *Journal of Feline Medicine and Surgery*, *5*(2), 133-138. [https://doi.org/10.1016/S1098-612X\(02\)00129-8](https://doi.org/10.1016/S1098-612X(02)00129-8)
15. Jones, E., Palmieri, C., Thompson, M., Jackson, K., & Allavena, R. (2021). Feline Idiopathic Cystitis: Pathogenesis, Histopathology and Comparative Potential. *Journal of Comparative Pathology*, *185*, 18-29. <https://doi.org/10.1016/j.jcpa.2021.03.006>
16. Kaul, E., Hartmann, K., Reese, S., & Dorsch, R. (2020). Recurrence rate and long-term course of cats with feline lower urinary tract disease. *Journal of Feline Medicine and Surgery*, *22*(6), 544-556. <https://doi.org/10.1177/1098612X19862887>

17. Lekcharoensuk, C., Osborne, C. A., & Lulich, J. P. (2001). Epidemiologic study of risk factors for lower urinary tract diseases in cats. *Journal of the American Veterinary Medical Association*, 218(9), 1429-1435. <https://doi.org/10.2460/javma.2001.218.1429>
18. Lulich, J. P., & Osborne, C. A. (2009). Changing Paradigms in the Diagnosis of Urolithiasis. *Veterinary Clinics of North America: Small Animal Practice*, 39(1), 79-91. <https://doi.org/10.1016/j.cvsm.2008.10.005>
19. Mahmoud, A., Maghraby, M., Eltarabili, R., & Soliman, E. (2022). Epidemiological Investigations on Microbial Infection and Crystals Causing Feline Lower Urinary Tract Disease in Tom-Cats of Ismailia, Egypt. *Open Veterinary Journal*, 12(2), 290. <https://doi.org/10.5455/OVJ.2022.v12.i2.18>
20. Osborne, C., Lulich, J., & Furrow, E. (s. f.). *Minnesota Urolith Center*. Minnesota Urolith Center. Recuperado 24 de mayo de 2025, de https://urolithcenter.org/view_article?locale=en&location=faq
21. Papazoglou, L. G., & Basdani, E. (2011). *Perineal urethrostomy in the cat. Technique and complications*. 62(2), 150-160.
22. Pinel, C. B., Monnet, E., & Reems, M. R. (2013). Laparoscopic-assisted cystotomy for urolith removal in dogs and cats—23 cases. *The Canadian Veterinary Journal*, 54(1), 36-41.
23. Riley, D. S., Barber, M. S., Kienle, G. S., Aronson, J. K., Von Schoen-Angerer, T., Tugwell, P., Kiene, H., Helfand, M., Altman, D. G., Sox, H., Werthmann, P. G., Moher, D., Rison, R. A., Shamseer, L., Koch, C. A., Sun, G. H., Hanaway, P., Sudak, N. L., Kaszkin-Bettag, M., ... Gagnier, J. J. (2017). CARE guidelines for case reports: Explanation and elaboration document. *Journal of Clinical Epidemiology*, 89, 218-235. <https://doi.org/10.1016/j.jclinepi.2017.04.026>

24. Sævik, B. K., Trangerud, C., Ottesen, N., Sørsum, H., & Eggertsdóttir, A. V. (2011). Causes of lower urinary tract disease in Norwegian cats. *Journal of Feline Medicine and Surgery*, 13(6), 410-417. <https://doi.org/10.1016/j.jfms.2010.12.012>
25. Segev, G., Livne, H., Ranen, E., & Lavy, E. (2011). Urethral obstruction in cats: Predisposing factors, clinical, clinicopathological characteristics and prognosis. *Journal of Feline Medicine and Surgery*, 13(2), 101-108. <https://doi.org/10.1016/j.jfms.2010.10.006>
26. Stull, J. W., & Weese, J. S. (2015). Hospital-Associated Infections in Small Animal Practice. *Veterinary Clinics of North America: Small Animal Practice*, 45(2), 217-233. <https://doi.org/10.1016/j.cvsm.2014.11.009>
27. Taylor, S., Boysen, S., Buffington, T., Chalhoub, S., Defauw, P., Delgado, M. M., Gunn-Moore, D., & Korman, R. (2025, febrero 11). 2025 *iCatCare consensus guidelines on the diagnosis and management of lower urinary tract diseases in cats*. 27, 36. <https://doi.org/10.1177/1098612X241309176>
28. Lee, J. A., & Drobatz, K. J. (2003). Characterization of the clinical characteristics, electrolytes, acid–base, and renal parameters in male cats with urethral obstruction. *Journal of Veterinary Emergency and Critical Care*, 13(4), 227-233. <https://doi.org/10.1111/j.1534-6935.2003.00100.x>
29. Oré, I. (2025). *Indicadores de mortalidad en gatos con obstrucción uretral a partir de sus resultados de laboratorio al llegar a consulta*. Universidad Peruana Cayetano Heredia.
30. Tamaraiselvi, P., Nair, S. S., Martin, K. D. J., Anoop, S., Panicker, V. P., & Gleeja, V. L. (2023). Study of risk factors and clinicopathological findings associated with urethral obstruction in tom cats in Kerala. *Journal of Veterinary and Animal Sciences*, 54(1). <https://doi.org/10.51966/jvas.2023.54.1.218-225>