



UNIVERSIDAD PERUANA
CAYETANO HEREDIA

Facultad de
MEDICINA

**RECAMBIO PLASMÁTICO TERAPÉUTICO EN LA TERAPIA DE LA
NEUROMIELITIS ÓPTICA**

**THERAPEUTIC PLASMA EXCHANGE IN NEUROMYELITIS OPTICA
THERAPY**

**TRABAJO ACADÉMICO PARA OPTAR POR EL TÍTULO DE
SEGUNDA ESPECIALIDAD PROFESIONAL EN
HEMOTERAPIA Y BANCO DE SANGRE**

AUTORA

Milagros del Rosario Chavez Vizcarra

ASESOR

Lic. Vicente Joel Lázaro Jácome

LIMA – PERÚ

2024

ASESOR

Lic. Vicente Joel Lázaro Jácome

Tecnólogo Médico en Laboratorio Clínico

Universidad Peruana Cayetano Heredia

<https://orcid.org/0000-0003-4566-5826>

DEDICATORIA

Dedico esta monografía a Dios por brindarme salud para lograr mis objetivos y la oportunidad de realizar la segunda especialidad en hemoterapia y banco de sangre. A mis estimados maestros y mentores por sus enseñanzas y formación académica y personal en esta especialidad. A mis eternos ángeles, mis padres por cuidarme y guiarme. A mi amado hijo y esposo por ser siempre mi soporte y motivación.

AGRADECIMIENTOS

Agradezco al servicio de Hemoterapia y Banco de Sangre del Hospital Carlos Alberto Seguin Escobedo mi segundo hogar y centro de trabajos en el cual puedo aplicar mucho de lo aprendido.

Agradezco a mis estimados docentes y maestros Lic. Edwin Santiago, Lic. Juan José Montañez y Lic. Erick Sánchez quienes, con sus enseñanzas, motivación y valiosos conocimientos impartidos, nos formaron para poder desarrollarnos profesionalmente como especialistas.

A mi asesor Lic. Vicente Lázaro por el apoyo en la asesoría y desarrollo de este trabajo monográfico.

Al siempre recordado doctor Julio Vidal por su importante labor en la formación de especialistas en banco de sangre y la gran huella que dejo dentro de nuestra formación.

FUENTES DE FINANCIAMIENTO

El presente trabajo monográfico es autofinanciado

RESULTADO DEL INFORME DE SIMILITUD

RECAMBIO PLASMÁTICO TERAPÉUTICO EN LA TERAPIA DE LA NEUROMIELITIS ÓPTICA

INFORME DE ORIGINALIDAD

17%	12%	8%	2%
INDICE DE SIMILITUD	FUENTES DE INTERNET	PUBLICACIONES	TRABAJOS DEL ESTUDIANTE

FUENTES PRIMARIAS

1	A. García Ortega, F.J. Montañez Campos, S. Muñoz, B. Sanchez-Dalmau. "Neuritis ópticas desmielinizantes y autoinmunes", Archivos de la Sociedad Española de Oftalmología, 2020 Publicación	2%
2	www.researchgate.net Fuente de Internet	1%
3	www.msmanuals.com Fuente de Internet	1%
4	Submitted to BENEMERITA UNIVERSIDAD AUTONOMA DE PUEBLA BIBLIOTECA Trabajo del estudiante	1%
5	catalogo.ucp.edu.co Fuente de Internet	1%
6	revistas.unbosque.edu.co Fuente de Internet	1%
7	P.A. Ortiz Salas, M. Gaviria Carrillo, G.A. Cortés Bernal, K. Moreno Medina, L.F. Roa,	1%

TABLA CONTENIDOS

INTRODUCCIÓN	1
JUSTIFICACIÓN E IMPORTANCIA DE LA INVESTIGACIÓN	4
OBJETIVO.....	5
CUERPO.....	5
CONCLUSIONES	15
REFERENCIAS BIBLIOGRAFICAS.....	16
ANEXOS	21

RESUMEN

La Neuromielitis óptica (NMO), también conocida como enfermedad de Devic, es un trastorno autoinmune del sistema nervioso central que afecta principalmente el nervio óptico y la médula espinal. La aféresis ha surgido como un tratamiento importante para la NMO al eliminar selectivamente componentes sanguíneos inflamatorios. Es esencial realizarla bajo supervisión médica especializada. Diagnosticar correctamente la NMO es desafiante debido a su similitud con otras enfermedades. Los síntomas pueden variar ampliamente y afectar diferentes partes del sistema nervioso central. Por ello la presente monografía tiene como objetivo describir Neuromielitis óptica y la aféresis como alternativa de tratamiento. Por lo que se explora en profundidad el papel de la aféresis en la Neuromielitis Óptica a través de análisis exhaustivos, se destaca la importancia de considerar opciones terapéuticas alternativas en esta compleja enfermedad autoinmune, lo que contribuye al conocimiento y atención de esta afección médica de importancia crítica.

Palabras clave: Recambio plasmático, terapéutico, terapia, neuromielitis óptica.

ABSTRACT

Neuromyelitis optica (NMO), also known as Devic's disease, is an autoimmune disorder of the central nervous system that primarily affects the optic nerve and spinal cord. Apheresis has emerged as an important treatment for OIN by selectively removing inflammatory blood components. It is essential to perform it under specialized medical supervision. Correctly diagnosing NMO is challenging due to its similarity to other diseases. Symptoms can vary widely and affect different parts of the central nervous system. Therefore, the present monograph aims to describe Neuromyelitis optica and apheresis as a treatment alternative. Thus, the role of apheresis in Neuromyelitis Optica is explored in depth through exhaustive analysis, highlighting the importance of considering alternative therapeutic options in this complex autoimmune disease, which contributes to the knowledge and care of this critically important medical condition.

Keywords: Plasma exchange, therapeutic, therapy, neuromyelitis optica.

INTRODUCCIÓN

La Neuromielitis óptica (NMO) también conocida como la enfermedad de Devic, es un trastorno autoinmune inflamatorio del sistema nervioso central que impacta principalmente el nervio óptico y la médula espinal, aunque en ocasiones puede involucrar al cerebro. Esta condición tiene un profundo impacto en la calidad de vida de los individuos que la experimentan, causando consecuencias devastadoras (1). Esta afección se caracteriza por episodios recurrentes de inflamación en el nervio óptico y la médula espinal, lo que resulta en síntomas como la pérdida de visión y la debilidad muscular. A medida que la comunidad médica avanza en la comprensión de esta enfermedad, se han desarrollado diversas estrategias terapéuticas para abordar sus desafíos (2).

El recambio plasmático terapéutico, es un procedimiento que implica la eliminación selectiva de componentes sanguíneos, ha emergido como una herramienta crucial en el tratamiento de la NMO. En esta monografía, exploraremos en profundidad el papel del recambio plasmático terapéutico en el manejo de la Neuromielitis Óptica (3).

El recambio plasmático terapéutico en la neuromielitis óptica es un procedimiento médico en el que se separan y eliminan ciertos componentes de la sangre, como las células sanguíneas o las proteínas, con el objetivo de reducir la inflamación y los autoanticuerpos que pueden estar involucrados en el desarrollo de esta enfermedad autoinmune. Por tanto, puede ayudar a controlar los síntomas y prevenir recaídas en algunos pacientes con dicha enfermedad al eliminar los elementos del sistema inmunológico que atacan el sistema nervioso central, aunque su efectividad puede

variar de un paciente a otro. Es importante que este procedimiento se realice bajo supervisión de un equipo médico especializado en trastornos autoinmunes y neurológicos (4).

Álvarez F (4) menciona que la aféresis, procedimiento fundamental del recambio plasmático terapéutico (RPT), involucra la extracción y sustitución del plasma en pacientes, siendo un método frecuentemente empleado en enfermedades con presunta etiología inmune. Específicamente en casos de neuromielitis óptica, se analizó la eficacia del tratamiento, registrando respuestas completas, parciales y la falta de respuesta. El estudio subraya la importancia del RPT en el tratamiento de la enfermedad de Devic, resaltando la necesidad de llevar a cabo investigaciones adicionales para comprender mejor los efectos a largo plazo de este enfoque terapéutico.

La identificación correcta de la neuromielitis óptica representa un reto, debido a su parecido clínico con otras enfermedades neurodegenerativas, incluyendo la esclerosis múltiple. Una falta de manejo apropiado de esta afección puede resultar en un rápido empeoramiento y en consecuencias neurológicas severas (5).

Para diagnosticar la neuromielitis óptica, se consideran varios criterios. Primero, se busca la presencia de neuritis óptica y mielitis transversa aguda, asegurándose de que no haya otras enfermedades afectando áreas fuera del nervio óptico y la médula espinal. También se requiere al menos un criterio adicional, como una resonancia magnética del cerebro que no indique esclerosis múltiple, una resonancia magnética de la médula espinal mostrando una lesión significativa, un alto número de células blancas en el líquido cefalorraquídeo, o anticuerpos específicos de NMO. Además,

se consideran otros criterios menores como neuritis óptica bilateral o severa, así como debilidad grave en uno o más miembros. Finalmente, se evalúan situaciones específicas como episodios recurrentes de inflamación severa en la médula espinal, casos en asiáticos con síntomas que se asemejan a la esclerosis múltiple, o neuritis óptica y mielitis asociadas a lesiones en áreas cerebrales específicas (6). En cuanto a los signos y manifestaciones, presentan una amplia variedad, ya que pueden surgir de diversas regiones del sistema nervioso central. Los pacientes pueden experimentar desde una repentina pérdida de la capacidad visual y molestias oculares hasta síntomas que afectan la función motora y sensorial debido al daño en la médula espinal (7).

Un estudio realizado por Nolasco et al, (8) se basó en un caso clínico sobre un paciente con NMO el cual fue tratado de manera exitosa con recambio plasmático terapéutico (RPT) después que el tratamiento convencional con esteroides no tuviera éxito. En el que se destaca la eficacia del recambio plasmático terapéutico en NMO, especialmente en situaciones refractarias a los tratamientos estándar, destacando la importancia de considerar opciones terapéuticas alternativas en esta enfermedad.

Desde su historia y evolución hasta su aplicación clínica y resultados obtenidos, en el presente estudio se examinará detenidamente cómo esta terapia puede revolucionar la atención médica de los pacientes con NMO y ha brindado esperanza a quienes luchan contra esta compleja enfermedad autoinmune. A través de un análisis exhaustivo, esta monografía describirá sobre los avances y desafíos en el uso del recambio plasmático terapéutico como terapia en la enfermedad de Devic,

contribuyendo así al conocimiento y la atención de esta afección médica de importancia crítica.

JUSTIFICACIÓN E IMPORTANCIA DE LA INVESTIGACIÓN

El estudio con respecto a la aféresis en la neuromielitis óptica (NMO) o enfermedad de Devic, es vital debido a su potencial para proporcionar tratamientos alternativos en casos donde los métodos convencionales, como los esteroides, fallan. Esta técnica, que incluye el recambio plasmático terapéutico (RPT), puede eliminar anticuerpos dañinos, como los anti-AQP4, del plasma, reduciendo la actividad de la enfermedad. Ha demostrado ofrecer mejoras rápidas en los síntomas y puede ayudar a prevenir recaídas y la progresión de la enfermedad. Además, la investigación en este campo enriquece el conocimiento científico sobre las terapias para trastornos autoinmunes del sistema nervioso central y facilita un enfoque más personalizado en el tratamiento de la NMO.

Por consiguiente, este estudio se justifica debido a la necesidad de mejorar la atención médica, estandarizar prácticas clínicas, contribuir al conocimiento científico y, en última instancia, mejorar la calidad de vida de los pacientes que enfrentan esta enfermedad autoinmune poco común y devastadora. Asimismo, es importante porque puede contribuir al avance de la medicina, mejorar la atención médica, proporcionar información útil a pacientes y cuidadores, y estimular la investigación futura en este campo. Además, puede ayudar a aumentar la conciencia sobre esta enfermedad autoinmune y su tratamiento.

OBJETIVO

Describir la neuromielitis óptica y el recambio plasmático terapéutico como terapia alternativa.

CUERPO

Definición de la neuromielitis óptica

Se trata de un trastorno que en el pasado solía ser denominado la enfermedad de Devic, abarca el espectro de la neuromielitis óptica que corresponde a una afección inflamatoria desmielinizante que afecta el sistema nervioso central. Esta condición se caracteriza por la presencia de episodios de neuritis óptica, mielitis transversa y otras manifestaciones neurológicas similares a las observadas en la esclerosis múltiple (9).

Cabe recalcar que la enfermedad es recurrente, con episodios de empeoramiento de los síntomas seguidos de períodos de remisión. En muchos casos, se encuentran anticuerpos anti-acuaporina-4 (anti-AQP4) en la sangre, que desencadenan la respuesta autoinmune. Esta enfermedad presenta síntomas similares a los de la esclerosis múltiple, pero afectan áreas distintas del sistema nervioso central; por lo que el diagnóstico temprano y el tratamiento son esenciales para prevenir la discapacidad. Los tratamientos incluyen inmunodepresores, terapias de modificación de la enfermedad y, en ocasiones recambio plasmático terapéutico (RPT) (10).

En ese sentido, se puede decir que algunos tratamientos destinados de la esclerosis múltiple pueden ser perjudiciales para la neuromielitis óptica. La mielitis transversa

aguda, se caracteriza por una lesión longitudinal extensa en la resonancia magnética de la médula espinal y, generalmente es seguida por neuritis óptica. Otras características clínicas incluyen el síndrome del área postrema, afectación del tronco encefálico, así como síntomas diencefálicos y cerebrales que pueden estar relacionados con anomalías típicas detectables en la resonancia magnética (11).

Patogenia

La patogenia de la neuromielitis óptica incluye diversos aspectos clave, como la presencia de anticuerpos específicos conocidos como anticuerpos anti-aquaporina 4 (anti-AQP4), que se dirigen contra la aquaporina 4, una proteína en las células astrocíticas del cerebro y la médula espinal. Estos anticuerpos atacan y dañan los astrocitos, células clave para el mantenimiento y funcionamiento del sistema nervioso. Este daño a los astrocitos conduce a la desmielinización y a una respuesta inflamatoria significativa, causando lesiones principalmente en el nervio óptico y la médula espinal. Los síntomas característicos incluyen pérdida de visión y debilidad o parálisis de extremidades (12).

Es importante destacar que la patogenia implica la identificación de los factores causales, los agentes infecciosos o las anomalías biológicas que desencadenan una enfermedad. También incluye la comprensión de las interacciones entre estos factores y el sistema inmunológico, así como las células del cuerpo, dichas interacciones conducen a los síntomas y las manifestaciones clínicas de la enfermedad (13).

Fisiopatología

La fisiopatología de la neuromielitis óptica (NMO) y los trastornos del espectro NMOSD se caracteriza por un proceso inflamatorio y desmielinizante en el sistema nervioso central, afectando principalmente la médula espinal y los nervios ópticos, y potencialmente otras regiones cerebrales como el área postrema del bulbo raquídeo y el diencefalo. Un factor clave en la patogénesis de estos trastornos es la presencia de anticuerpos contra la aquaporina 4 (AQP4-IgG), presentes en un 60-90% de los pacientes. Estos anticuerpos desencadenan una citotoxicidad astrocitaria dependiente de la activación del complemento, lo que resulta en una injuria primaria en los astrocitos y una reacción inflamatoria con liberación de citocinas, causando daño secundario en los oligodendrocitos, pérdida de mielina, y muerte neuronal (12).

La fisiopatología del trastorno del espectro de neuromielitis óptica (NMOSD) se centra en la respuesta inmune, que desencadena la activación del complemento y provoca la pérdida irreversible de astrocitos a través del complejo de ataque de membrana. Aunque se ha observado que el 42% de los pacientes seronegativos muestran anticuerpos contra la glicoproteína del oligodendrocito, la fisiopatología en estos casos aún se encuentra en fase de investigación. La evolución de la enfermedad puede variar según el estado serológico, siendo más común en pacientes jóvenes y asociada a una mayor discapacidad. Sin embargo, persiste la falta de consenso en cuanto a la presentación clínica, el curso y la gravedad de la enfermedad, posiblemente debido a la escasa disponibilidad de estudios epidemiológicos hasta la fecha (14).

El nervio óptico se compone por los axones derivados de las células ganglionares de la retina, que adquieren mielina en la sección posterior después de atravesar la lámina cribosa. Los oligodendrocitos son responsables de proporcionar esta mielina y son susceptibles a la afectación en el caso de la esclerosis múltiple (EM). Investigaciones han demostrado que la distinción entre la papilitis y la afección no retrobulbar depende de si la afectación ocurre antes o después de la lámina cribosa. En ambos casos, se produce una respuesta inflamatoria caracterizada por la presencia de monocitos, mediada por células T colaboradoras (Th). Aunque la respuesta principal es de naturaleza celular, también puede haber un componente humoral. La inflamación se asocia con áreas de desmielinización y la consiguiente degeneración de los axones. La mielina es fagocitada por los macrófagos y la microglía activada, lo que conduce a una reacción cicatricial. Los astrocitos también contribuyen a la formación de tejido fibroso en las placas, lo que interrumpe la transmisión de impulsos nerviosos. Tras el episodio inflamatorio, se produce un proceso de remielinización que a menudo es incompleto (15).

En el trastorno de espectro de neuromielitis óptica, el sistema inmunológico ataca a proteínas como la acuaporina 4 y la MOG, dañando los astrocitos y los oligodendrocitos y causando inflamación y desmielinización en el sistema nervioso central. Se distinguen tres tipos de este trastorno: aquellos con anticuerpos anti-acuaporina-4 positivos, los que tienen anticuerpos MOG positivos, y aquellos sin ninguno de estos anticuerpos, pero con síntomas neuromielitis óptica (16).

Epidemiología

El NMOSD suele manifestarse de manera esporádica, siendo alrededor del 3% de los casos relacionados con antecedentes familiares asociados al alelo HLADRB11-3. Esta enfermedad es poco común y afecta a personas de todas las etnias, aunque es más prevalente en afrodescendientes y asiáticos, con una frecuencia estimada de entre 1 y 4 casos por cada 100,000 individuos. Se observa con mayor frecuencia en mujeres jóvenes, abarcando entre el 68% y el 88% de los casos, y alrededor del 25% de los pacientes también presentan otra enfermedad autoinmune, especialmente aquellos que son seropositivos para el anti-AQP4. Un 5% de los casos se inician durante la infancia, siendo más predominante en niñas en una proporción de 3 a 1, con una edad promedio de inicio de 12 años. Aproximadamente, entre el 15% y el 20% de los episodios desmielinizantes en niños cumplen con los criterios diagnósticos de NMOSD (7).

La frecuencia de dicha enfermedad en Europa y Norteamérica varía entre 0 y 4.4 casos por cien mil habitantes, en contraste con Latinoamérica, donde no se han establecido cifras precisas, a menudo se confunde de manera errónea con la esclerosis múltiple. La enfermedad afecta con mayor frecuencia a las mujeres. En aproximadamente el 70% de pacientes con NMO, se presentan recaídas tras los primeros síntomas, siendo más comunes en las mujeres seropositivas, que presentan una relación de recaídas de 9/10 a 1 en comparación con los hombres. Las recaídas tienden a ocurrir con mayor frecuencia entre los 35 y 45 años, aunque es importante destacar que esta enfermedad puede manifestarse a cualquier edad, incluso en niños y ancianos. Generalmente los niños no presentan anticuerpos con

la acuaporina 4 en sangre. Se han documentado casos en los que la neuromielitis óptica coexiste con otras enfermedades autoinmunitarias como el lupus eritematoso sistémico y el síndrome de Sjögren, así como la presencia de anticuerpos anticardiolipinas y anticoagulantes lúpicos (17).

Síntomas y signos

Los signos y síntomas de esta enfermedad son diversos, dado que pueden surgir por el compromiso de las distintas áreas del sistema nervioso central. Entre los más comunes se encuentra la inflamación de ambos nervios ópticos, que en casos graves puede llevar a la pérdida de la visión, así como inflamación de la médula espinal (mielitis transversa). No obstante, también se observan otras manifestaciones clínicas, como el síndrome relacionado con el área postrema, que se caracteriza por vómitos y/o espasmos persistentes difíciles de controlar, o síntomas resultantes de la afectación del tronco cerebral, como mareos, pérdida de audición sensorineural, parálisis facial, neuralgia del trigémino, visión doble, caída del párpado y movimientos oculares incontrolados (nistagmo) (12).

Algunos individuos también experimentan intensas náuseas, episodios de vómitos, así como trastornos sensoriales y motores atribuidos a la afectación del tronco cerebral, vinculados con el tálamo y el hipotálamo. En lo que concierne a las complicaciones cerebrales, pueden incluir debilidad en un lado del cuerpo, reducción de la sensibilidad y problemas visuales graves, generalmente relacionados con lesiones en áreas más profundas del cerebro. Menos del 10% comienzan con síntomas similares a una encefalomiелitis diseminada aguda. En la mayoría de las situaciones en las que se detecta la presencia de AQP4, la

enfermedad se desarrolla de manera crónica y recurrente, lo que conlleva a la presencia de discapacidades residuales (7).

Los síntomas de la Neuromielitis Óptica (NMO) suelen tener un profundo impacto negativo en el funcionamiento físico de los pacientes. Esto se traduce en una disminución significativa en la calidad de vida debido a diversos factores, como la discapacidad, la fatiga y la depresión, todos los cuales ejercen un efecto perjudicial en su bienestar general. Por tanto, resulta fundamental adoptar un enfoque de atención multidisciplinario para abordar las necesidades de estos pacientes (2).

Los síntomas del tronco encefálico se presentan en aproximadamente un tercio de los pacientes con el Espectro de la Neuromielitis Óptica (NMOSD), y en alrededor de la mitad de estos casos, constituyen la primera manifestación de la enfermedad. Entre los síntomas más comunes relacionados con el tronco encefálico, se encuentran los vómitos (33%), el hipo (22%), la disfunción oculomotora (20%) y el prurito (12%). Le siguen en frecuencia la pérdida de audición, la parálisis facial, el vértigo y la neuralgia del trigémino, que se presentan en aproximadamente un 2% de los casos cada uno (11).

También se deben mencionar los espasmos tónicos que suelen seguir a esta afección y responder de manera efectiva a un tratamiento con dosis bajas de carbamazepina. Además, el dolor neuropático asociado a la mielitis transversa tiende a ser más grave y debilitante en comparación con la esclerosis múltiple, por lo que es beneficioso contar con el apoyo de un equipo local de manejo del dolor desde las etapas iniciales. Es importante destacar que la depresión y la fatiga, son de moderadas a graves, son síntomas comunes en este contexto y suelen estar

relacionados con el dolor neuropático, lo que complica su tratamiento. Por lo tanto, se recomienda un enfoque multidisciplinario que incluya revisiones periódicas para evaluar la efectividad de las terapias farmacológicas (6).

Recambio plasmático en la neuromielitis óptica

El recambio plasmático es un tratamiento que implica la eliminación de parte del plasma sanguíneo del paciente y su reemplazo con un sustituto, como albúmina o plasma fresco congelado. El objetivo del recambio plasmático en la NMO y otras enfermedades autoinmunes es reducir la cantidad de anticuerpos y otras sustancias inflamatorias presentes en el plasma sanguíneo que están contribuyendo a la respuesta inmune anormal y la inflamación en el sistema nervioso central (18).

En el tratamiento de los episodios agudos y recaídas de la Neuromielitis Óptica (NMOSD), se sugiere comenzar con metilprednisolona a una dosis de 30 mg por kilogramo por día durante 5 días, con un máximo de 1000 mg. Si no se observa una mejoría significativa, se debe considerar la plasmaféresis, que implica 5-7 intercambios. En casos donde la plasmaféresis no sea una opción viable, la inmunoglobulina intravenosa puede ser una alternativa. En situaciones de respuesta insatisfactoria, se puede repetir la metilprednisolona para aumentar la efectividad de la plasmaféresis (7).

La decisión de mantener o reducir gradualmente los corticoides durante 2 a 6 meses dependerá de los resultados de las pruebas serológicas y si se trata de un primer episodio o de exacerbaciones recurrentes. Se ha acumulado evidencia que respalda la importancia de la terapia inmunosupresora para controlar la actividad de la enfermedad y prevenir futuros ataques. Sin embargo, las recomendaciones se basan

en observaciones clínicas y opiniones de expertos, y existe controversia sobre si el plan de mantenimiento debe ser igual para formas seropositivas y seronegativas (19).

Las técnicas de aféresis utilizan distintos grados de recomendación, con el Grado 1A como el más fuerte. En pacientes pediátricos, se requieren precauciones debido a diferencias fisiológicas y tamaños de venas. Un acceso vascular adecuado es esencial. Aunque relativamente segura, la aféresis puede tener efectos adversos. (20).

El tratamiento efectivo de los ataques en pacientes con trastornos del espectro de la neuromielitis óptica es de vital importancia, ya que la discapacidad a largo plazo en estos casos se acumula debido a una recuperación deficiente después de los ataques. Es recomendable el recambio plasmático, ya que puede ser más efectiva que la terapia de pulsos con esteroides a altas dosis cuando se trata de ataques que involucran la médula espinal (21).

En el caso de la inmunoadsorción (IA), también se realiza una separación inicial del plasma, a través de un dispositivo IA. Dependiendo del dispositivo utilizado, se emplean diferentes adsorbentes, como el triptófano en dispositivos de un solo paso o la proteína A derivada de la pared celular de *Staphylococcus aureus* en dispositivos reutilizables. La IA elimina ciertos constituyentes del plasma, como las inmunoglobulinas y el complemento, mientras conserva en su mayoría la albúmina y los factores de coagulación, que luego se reinfunden (21).

Además de reducir inmediatamente los autoanticuerpos en la circulación, tanto el recambio plasmático como la IA también pueden tener efectos sobre la

redistribución de inmunoglobulinas y posteriores cambios inmunomoduladores.

(21).

CONCLUSIONES

La Neuromielitis óptica es un trastorno autoinmune inflamatorio del sistema nervioso central esta patología afecta principalmente al nervio óptico y la médula espinal, en ocasiones puede involucrar al cerebro, tiene un profundo impacto en la calidad de vida de los individuos que la experimentan, causando consecuencias devastadoras. Esta patología se caracteriza por episodios recurrentes de inflamación en el nervio óptico y la médula espinal, lo que resulta en síntomas como la pérdida de visión y la debilidad muscular

El recambio plasmático terapéutico, es un procedimiento que implica la eliminación selectiva de componentes sanguíneos, ha emergido como una herramienta crucial en el tratamiento de la NMO, esta técnica, que incluye el recambio plasmático terapéutico (RPT) elimina los anticuerpos anti-AQP4 del plasma, reduciendo la actividad de la enfermedad.

REFERENCIAS BIBLIOGRAFICAS

1. Torres-Criollo L, Molina-González K, Andrade-Campoverde M. Neuromyelitis optica spectrum disorder diagnostic-therapeutic update. Systematic review. [Internet] 2022 [citado 29 de noviembre de 2023]; Disponible en: <https://zenodo.org/record/7135584>
2. Chojdak-Łukasiewicz J. Neuromyelitis Optica (NMO) — Study Review. *Pielęgniarstwo Neurol Neurochir.* [Internet] 2021 [citado 29 de noviembre de 2023];10 (2): 82 - 5. Disponible en: <https://apcz.umk.pl/PNIN/article/view/37605/31758>
3. Garcia J, Rubio D. Análisis de la respuesta y seguridad de las técnicas de aféresis terapéutica en patologías hematológicas, neurológicas y renales. [Tesis de medicina, psiquiatría y dermatología]; Universidad de Zaragoza, 2018. Disponible en: <https://core.ac.uk/reader/289998530>
4. Álvarez-Mora F. Recambio plasmático terapéutico en paciente neurológico. *Rev Mex Med Transfusional.* 2022 [citado 29 de noviembre de 2023]; 14 (S1): s38-42. Disponible en: <https://www.medigraphic.com/pdfs/transfusional/mt-2022/mts221k.pdf>
5. Carpio-Medina F, Mamani-Maquera D, Mita-Ticona G. Neuromielitis óptica: a propósito de un caso. *Rev Médica Basadrina* [Internet] 2021 [citado 29 de noviembre de 2023]; 15 (1): 61 - 6. <https://revistas.unjbg.edu.pe/index.php/rmb/article/view/1034/1147>

6. Sangani V, Pokal M, Balla M, Prasad G, Adapa S, Naramala S, Madhav V. Un caso de trastorno del espectro de neuromielitis óptica con lupus eritematoso sistémico coexistente. *Journal of Community Hospital Intern Medicin Perspect.* [Internet] 2021 [citado 29 de noviembre de 2023]. Disponible en: <https://www.tandfonline.com/doi/epdf/10.1080/20009666.2021.1915533?needAccess=true>

7. Ferrán C, Pedemonte V, Turcatti E, González G. NEUROMIELITIS ÓPTICA. 2019; [citado 29 de noviembre de 2023]; 79 (s3): 60 - 65. Disponible en: <http://www.scielo.org.ar/pdf/medba/v79s3/v79s3a14.pdf>

8. Nolasco-Cardona ME, López-Paz S, Rivera-Mejía RV, Murga-Gladys† B, Gil JR. Neuromielitis Óptica y su respuesta con Recambio PlasmáticoTerapéutico. *Rev Médica Col Méd Cir Guatem.* [Internet] 2022 [citado 29 de noviembre de 2023]; 161 (1): 35 - 8. Disponible: <https://www.revistamedicagt.org/index.php/RevMedGuatemala/article/view/437/656>

9. Jiménez P. Evaluación de la calidad de vida en pacientes con trastornos del espectro de Neuromielitis Óptica en el hospital de Especialidades Centro Médico Nacional, General de División “Manuel Ávila Camacho”. [Tesis de especialización]; Benemérita Universidad Autónoma de Puebla, 2023. Disponible en: <https://repositorioinstitucional.buap.mx/server/api/core/bitstreams/26f72387-7f92-4154-845b-f1615491eedb/content>

10. Pozo-Almanza Y, Mérida-Nina M, Lopez-Ovando N. Neuromielitis óptica y lupus eritematoso sistémico: caso clínico. *Gac Médica Boliv.* [Internet] 2023 [citado 29 de noviembre de 2023]; 46 (1): 117 - 20. Disponible en: <http://www.scielo.org.bo/pdf/gmb/v46n1/1012-2966-gmb-46-01-117.pdf>
11. Lana-Peixoto MA, Talim N. Neuromyelitis Optica Spectrum Disorder and Anti-MOG Syndromes. *Biomedicines.* junio de 2019;7(2):42. Disponible en: <https://www.mdpi.com/2227-9059/7/2/42>
12. Meza Poblete C, Canales Fernández P. Bases Fisiopatológicas Del Espectro De Neuromielitis Óptica: ¿Qué Sabemos? *Rev Chil Neuro-Psiquiatr.* [Internet] 2020 [citado 29 de noviembre de 2023]; 58 (2): 161 - 70. Disponible en: <https://www.scielo.cl/pdf/rchnp/v58n2/0717-9227-rchnp-58-02-0161.pdf>
13. Padrón-González A, Dorta-Contreras A. Patogenia de las manifestaciones neurológicas asociadas al SARS-CoV-2. *Rev Cuba Investig Bioméd* [Internet]. 2020 [citado 30 de noviembre de 2023];39(3). Disponible en: <https://revibiomedica.sld.cu/index.php/ibi/article/view/868>
14. Ortiz-Salas P, Gaviria-Carrillo M, Cortés-Bernal G, Moreno-Medina K, Roa L, Rodríguez-Quintana J. Espectro de neuromielitis óptica: ¿seropositivo para la anticuaporina es una entidad diferente de los pacientes que son seronegativos? Una perspectiva de Colombia. *Neurología.* [Internet] 2023 [citado 30 de noviembre de 2023]; 38(7):504-10. Disponible en: <https://www.sciencedirect.com/science/article/pii/S0213485320302978>

15. García Ortega A, Montañez Campos FJ, Muñoz S, Sanchez-Dalmau B. Neuritis ópticas desmielinizantes y autoinmunes. Arch Soc Esp Oftalmol. [Internet] 2020 [citado 30 de noviembre de 2023]; 95 (8): 386 -395. Disponible en: <https://dspace.uib.es/xmlui/bitstream/handle/11201/153253/557180.pdf?sequence=1&isAllowed=y>

16. Levin M. Trastorno del espectro de la neuromielitis óptica-Trastornos neurológicos. Manual MSD versión para profesionales [Internet].2023 [citado 30 de noviembre de 2023]. Disponible en: <https://www.msmanuals.com/es/professional/trastornos-neurol%C3%B3gicos/trastornos-desmielinizantes/neuromielitis-%C3%B3ptica-nmo>

17. Pedraza M, Pérez MA, Navarrete L, Solórzano C, Supelano M, Méndez-Andrade A, et al. Trastorno del espectro de la neuromielitis óptica. Rev Salud Bosque [Internet] 2019 [citado 30 de noviembre de 2023]; 9 (1): 99 - 105. Disponible en: <https://revistas.unbosque.edu.co/index.php/RSB/article/view/2646/2134>

18. Rezola-Carasusan A. Plasmaféresis terapéutica:Experiencia en el Hospital Universitario Donostia en los años 2015-2016 [Tesis de grado en Medicina]. Universidad del País Vasco, 2019 [citado 30 de noviembre de 2023]. Disponible en: https://addi.ehu.es/bitstream/handle/10810/31080/TFG_Rezola_Carasusan_Rev.pdf?sequence=1

19. Baghbanian S, Asgari N, Sahraian M, Moghadasi A. A comparison of pediatric and adult neuromyelitis optica spectrum disorders: A review of clinical manifestation, diagnosis, and treatment. *J Neurol Sci.* [Internet] 2018 [citado 30 de noviembre de 2023]; 388: 222 - 231. Disponible en: <https://pubmed.ncbi.nlm.nih.gov/29478727/>

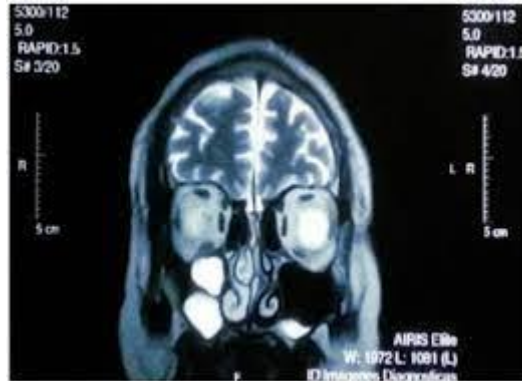
20. Blanco-Montero A, Garay-Carmona D. Plasmaferesis (Aféresis) Manual De La Sociedad Latinoamericana De Cuidados Intensivos Pediátricos [Internet]. [citado 30 de noviembre de 2023]. Disponible en: <https://slacip.org/manual-slacip/descargas/SECCION-10/10.2-Plasmaferesis-final.pdf>

21. Kleiter I, Gahlen A, Borisow N, Fischer K, Wernecke KD, Hellwig K, et al. Apheresis therapies for NMOSD attacks: A retrospective study of 207 therapeutic interventions. *Neurol - Neuroimmunol Neuroinflammation.* [Internet] 2018 [citado 30 de noviembre de 2023]; 5 (6): e504. Disponible en: <https://nn.neurology.org/content/nnn/5/6/e504.full.pdf>

ANEXOS

Anexo 1.

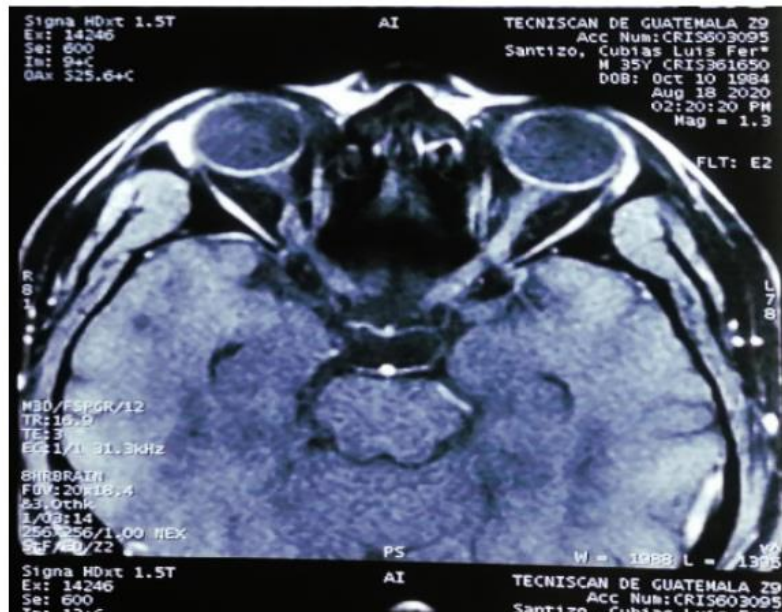RMN de Orbitas: engrosamiento del nervio óptico del ojo izquierdo y pérdida de la continuidad de la membrana y leve tortuosidad



Nota: Información obtenida de la Revista Médica, Colegio de Médicos y Cirujanos de Guatemala.

Anexo 2.

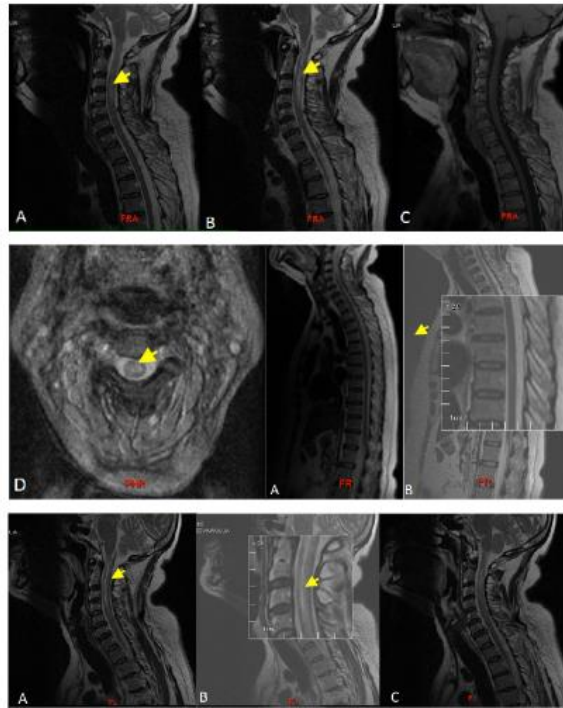
RMN Cerebral: inflamación en Entrecruzamiento del nervio óptico hacia el cerebro, con mayor acentuación de ojo izquierdo



Nota: Información obtenida de la Revista Médica, Colegio de Médicos y Cirujanos de Guatemala.

Anexo 3.

Resonancia nuclear magnética cervical contrastada que evidencia hiperdensidad centromedular sin realce de segmentos C4 y de T7 a T8



Nota: Reporte de caso del estudio de Pedraza et al. (17)

Anexo 4: Estructura general de las AQP

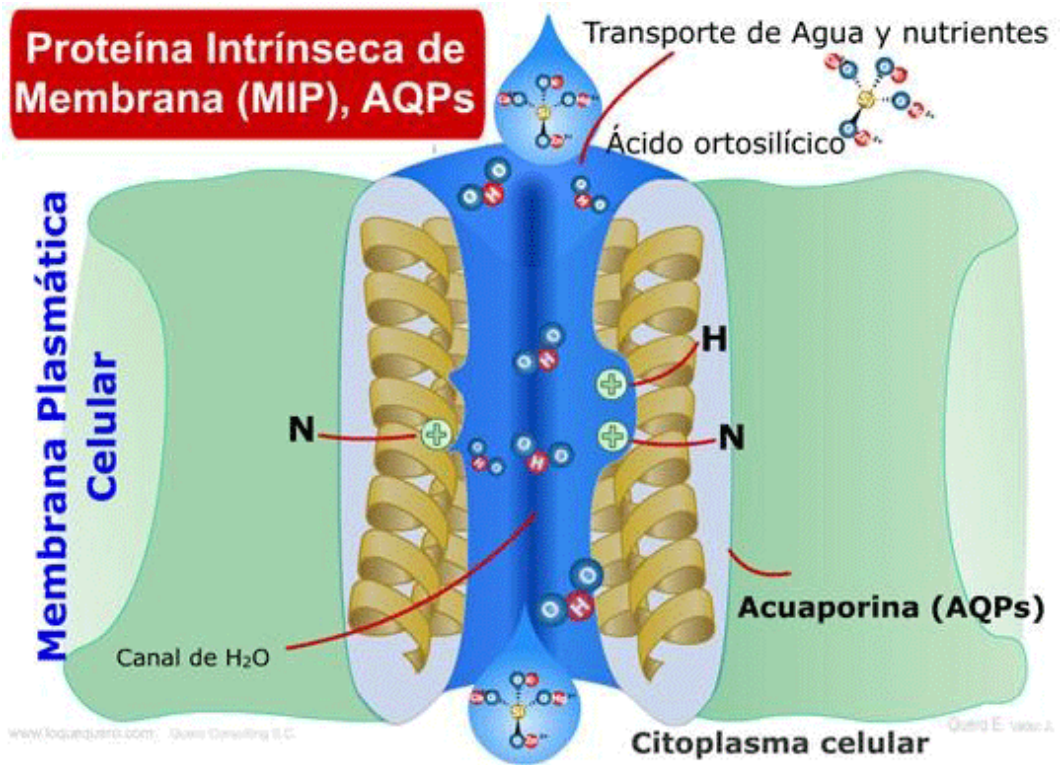


Fig. Representación de la proteína acuaporina integrada a la membrana plasmática