



UNIVERSIDAD PERUANA
CAYETANO HEREDIA
Facultad de Medicina Veterinaria y Zootecnia

**DESCRIPCIÓN DE CASOS DE AFECCIONES
TORACOLUMBARES EN CANINOS CON EL EMPLEO DE
OZONOTERAPIA.**

**Trabajo Académico para optar el Título de Especialista en Medicina de
Animales de Compañía**

M.V. JUANA CONSUELO ROJAS MELGAR

Lima - Perú

2024

Juana Consuelo Rojas Melgar

DESCRIPCIÓN DE CASOS DE AFECCIONES TORACOLUMBARES EN CANINOS CON EL EMPLEO DE OZONOTERAPIA.

-  Similitud
-  Posgrado FAVEZ 2024
-  Universidad Peruana Cayetano Heredia

Detalles del documento

Identificador de la entrega
trn:oid:::1:3117714709

Fecha de entrega
17 dic 2024, 10:11 a.m. GMT-5

Fecha de descarga
17 dic 2024, 10:13 a.m. GMT-5

Nombre de archivo
JUANA_ROJAS_CONSUERLO_MELGAR.docx

Tamaño de archivo
5.2 MB

29 Páginas



4,155 Palabras

23,871 Caracteres




4% Similitud general

El total combinado de todas las coincidencias, incluidas las fuentes superpuestas, para ca...

Filtrado desde el informe

-  Bibliografía
-  Texto citado

Fuentes principales

- 3%  Fuentes de Internet
- 0%  Publicaciones
- 0%  Trabajos entregados (trabajos del estudiante)

CONTENIDO

RESUMEN	3
ABSTRACT	4
INTRODUCCIÓN	5
PLANTEAMIENTO DEL PROBLEMA	7
JUSTIFICACIÓN	8
OBJETIVOS	9
PLANTEAMIENTO DEL CASO	10
DESARROLLO DEL CASO	11
DISCUSIÓN	22
CONCLUSIONES	24
BIBLIOGRAFÍA	25
ANEXOS	

RESUMEN

Se realiza el reporte de tres pacientes caninos de 3, 8 y 13 años respectivamente que presentaron lesiones de disco espondilosis, hernia discal, material discal calcificado, enfermedad degenerativa discal múltiple, en columna toracolumbar y que fueron tratados con ozono terapia medica con resultados muy satisfactorios. Las lesiones se presentaron en segmentos vertebrales torácicos, desde la vertebra torácica 13 y 12, vértebras lumbares desde la L 1 hasta la L 7, y en el sacro.

La técnica de ozonoterapia utilizada en todos los casos fue la aplicación paravertebral bilateral en dosis de 20 a 25 ug/ml, en los segmentos vertebrales afectados y la técnica de aplicación insuflación rectal en dosis de 10 a 15 ug/ml, en sesiones que variaron de 72 horas a sesiones semanales, hasta observar recuperación de la biodinámica normal de los pacientes.

Los pacientes que recibieron ozono medico como único tratamiento para el control del dolor, inflamación y edema, venían siendo ya medicados con AINES en otros centros veterinarios sin mayor respuesta. Se concluye que los resultados terapéuticos que brinda el ozono medico lo ubican como un método de tratamiento primario en este tipo de patologías.

Palabras clave: Ozono, espondilosis, dolor, columna, medicina energética, medicina complementaria.

ABSTRACT

This is a case report of three canines aged 3, 8, and 13 years old respectively, who presented with disc spondylosis, disc herniation, calcified disc material, and multiple degenerative disc disease in the thoracolumbar spine, and were treated with medical ozone therapy with very satisfactory results. The lesions were present in the 12th and 13th thoracic vertebrae, 1st to 7th lumbar vertebrae, and in the sacrum.

The ozone therapy technique used in all cases was applied to the paravertebrals bilaterally at doses of 20 to 25 µg/ml in the affected vertebral segments, and the IR application technique at doses of 10 to 15 µg/ml. Sessions varied from every 72 hours to weekly sessions, until recovery of the patients' normal biodynamics was observed.

The patients who received medical ozone as the sole treatment for pain, inflammation, and edema had previously been medicated with NSAIDs at other veterinary centers without significant response. It is concluded that the therapeutic results provided by medical ozone position it as a primary treatment method for these types of pathologies.

Keywords: Ozone, spondylosis, pain, spine, energy medicine, complementary medicine.

INTRODUCCIÓN

La rehabilitación y fisioterapia en mascotas está tomando un papel cada vez más crucial en la medicina veterinaria, adaptándose a las necesidades de los animales con distintas patologías y contribuyendo significativamente a su recuperación y bienestar. Esta área utiliza un amplio abanico de técnicas innovadoras para tratar afecciones y mejorar la calidad de vida de las mascotas (Ortega 2020),(Andrea 2020)

Una de las técnicas más destacadas en este campo es la ozonoterapia, conocida por su eficacia y los resultados inmediatos que ofrece, especialmente en problemas degenerativos de la columna como la espondilitis y hernias discales. El ozono, una forma alotrópica del oxígeno con tres átomos de oxígeno, se utiliza por su potencial antiinflamatorio, analgésico y antiséptico, epitelizante, regulador metabólico, regulador vascular ya que, debido a su estructura molecular inestable, es capaz de reaccionar y descomponerse liberando oxígeno y energía, lo que contribuye a su eficacia terapéutica (Bocci et al., 1994).

En la práctica clínica, el ozono se administra con varias técnicas: auto hemoterapia mayor (AHTM), auto hemoterapia menor (AHTMn), insuflación rectal (IR) inyecciones locales paravertebral, articular, tendinosa, puntos gatillo, infiltración en guante y aplicaciones sistémicas endovenosas. Estas aplicaciones aprovechan las propiedades del ozono para inactivar patógenos y reducir la inflamación, facilitando así la recuperación de los tejidos (Schwartz, 2017).

Además de sus beneficios en la reducción del dolor y la inflamación, la ozonoterapia se considera una alternativa segura para animales que no toleran bien los medicamentos antiinflamatorios no esteroideos (AINEs) debido a problemas renales, hepáticos o gastrointestinales. La mayoría de los animales mayores, presentan cierta incompatibilidad con los AINES, ya sea porque presentan problemas renales, hepáticos o gastrointestinales, de modo que este grupo de

animales viven con dolor continuo, este cuadro es especialmente relevante en casos crónicos donde el manejo del dolor se vuelve una preocupación constante donde la mayoría de estas mascotas tiene dificultades para sostenerse y poder realizar sus funciones básicas (Anibal, 2023, Kozat,2019)

La integración de la ozonoterapia en los regímenes de tratamiento representa una evolución importante en la medicina veterinaria, permitiendo abordar el dolor crónico y mejorar significativamente la movilidad y la calidad de vida de perros y gatos mayores o con condiciones crónicas limitantes. Si bien es cierto que aún tenemos mucho por avanzar hacia la evidencia científica en el campo de la ozonoterapia veterinaria, también sabemos que la bioquímica celular humana tiene gran similitud con la de los perros y gatos y este hecho nos permite apoyarnos en toda la trayectoria y avance científico que tiene la medicina humana en este campo y establecer los principios y criterios para su aplicación en los animales; estos avances son testimonio del creciente enfoque en técnicas más seguras y efectivas que respetan el bienestar general de las mascotas (Borroto et al., 2019, Reyes, 2017)

PLANTEAMIENTO DEL PROBLEMA

Las afecciones toracolumbares son frecuentes en perros de raza mediana y grande a partir de los 3 años, afectando gravemente su salud, impidiendo su adecuado desplazamiento y funcionalidad neuromotora; causando complicaciones secundarias a nivel sistémico, dolor persistente con una severa pérdida de bienestar y calidad de vida. Generalmente esta patología es abordada desde una perspectiva convencional con en el uso de medicamentos antiinflamatorios de largo curso, con los consecuentes efectos secundarios; o desde una perspectiva quirúrgica que es costosa y que requiere de un periodo post- quirúrgico complicado y que finalmente no siempre restablece una funcionalidad real del paciente.

Por otro lado, la ozonoterapia es una técnica complementaria, de bajo costo, no invasiva y de fácil accesibilidad que complementa y/o reemplaza en muchos casos a las técnicas convencionales para el tratamiento de estas dolencias, permitiendo así restablecer y mejorar la calidad de vida y reintegración de las mascotas al núcleo familiar; por lo que la presente comunicación comparte la experiencia del empleo de esta técnica en casos de pacientes con afecciones toracolumbares.

JUSTIFICACIÓN

El informe de casos o series de casos son estudios descriptivos, en el cual se documenta el desarrollo de estos a fin de compartir aspectos clínicos en común. Este tipo de trabajos son útiles para el estudio de una enfermedad poco frecuente y puede ser usado como material académico en el aprendizaje de las enfermedades, motivando a los estudiantes a generar debates acerca de los procesos clínicos, del enfoque diagnóstico y de las decisiones terapéuticas o médico quirúrgicas empleadas.

En el presente trabajo corresponde a la descripción casos de caninos con afecciones toracolumbares tratados con el empleo de la ozonoterapia; terminándose las alteraciones patológicas y la severidad de estas, describiendo la respuesta al empleo de esta técnica y el beneficio final logrado.

OBJETIVOS

Objetivo general

- Describir casos de caninos con afecciones toracolumbares tratados con empleo de la ozonoterapia.

Objetivos específicos

- Describir las alteraciones clínicas y patológicas, y la severidad de estas, en caninos con afecciones toracolumbares.
- Describir la respuesta al uso de la ozonoterapia y evolución de los casos en caninos con afecciones toracolumbares.

PLANTEAMIENTO DEL CASO

Se usará información de casos clínicos académicos desarrollados a partir de la práctica clínica veterinaria real. Se describirá la información de las historias clínicas, archivo de imágenes y pruebas de patología clínica, y archivo de imágenes y videos del caso.

Esta información será adecuada al desarrollo del caso, empleando el método diagnóstico hipotético deductivo: identificando signos clínicos, proponiendo diagnósticos diferenciales, contrastando éstos con pruebas complementarias específicas, proponiendo medidas terapéuticas, quirúrgicas o de manejo para la resolución del proceso o la mantención de la calidad de vida del paciente.

DESARROLLO DEL CASO

CASOS CLÍNICOS

Caso 1 (C1)

Historia Clínica: La paciente hembra canina, mestiza de 8 años y 20.4 kg de peso, llegó a la clínica veterinaria Aristocat en San Juan de Lurigancho, Lima, Perú, en mayo de 2024, por problemas de locomoción. La propietaria informó que la mascota estaba tranquila en la mañana y, de repente, comenzó a saltar y se dio un tirón, quedando súbitamente sin poder caminar. Fue trasladada a la clínica de urgencia, donde después de realizar la evaluación se diagnosticó parálisis del tren posterior, la mascota se podía desplazar con apoyo en sus extremidades anteriores. La paciente se encontraba alerta y con apetito normal.

Tratamiento Inicial: El tratamiento inicial incluyó: Dexametasona, tramadol, ranitidina, protector hepático. Se indicó un tratamiento de tres días, con aplicaciones diarias. Al tercer día de tratamiento, la paciente mostró una leve mejoría.

Consulta Neurológica: Tres días después, la paciente fue evaluada por un MV neurólogo, quien recomendó radiografías y reportó inestabilidad lumbo sacra, paraparesia ambulatoria con hiperreflexia patelar y reflejo de panículo disminuido a nivel toraco lumbar. El diagnóstico clínico fue síndrome espinal T3-L3. Se prescribió: cimicoxib 80 mg a dosis de 0.5 tabletas cada 24 horas por 45 días, Gabapentina 300 mg a dosis de 2-3 tabletas cada 12 horas por 15 días. Además, se realizó analítica sanguínea y Resonancia magnética de columna toracolumbar.

Resultados de la Resonancia Magnética: Cinco días después, el resultado de la resonancia magnética mostró: hernia discal, lesión hipertensiva relacionada con contusión medular y accidente vascular-infarto medular. Se indicó continuar con la medicación y sesiones de fisioterapia.

Consulta Fisiátrica: Diez días después el paciente llegó a consulta en el área de fisioterapia y rehabilitación de la clínica veterinaria Aristocat en Jesús María, con paraparesia espástica, debilidad y dispepsia. Durante la evaluación física, no presentó dolor, tenía el reflejo panicular disminuido, extremidades y área lumbosacra bajas frías en comparación con el tren anterior, ausencia de propiocepción en extremidades posteriores y presencia de dolor profundo. Además, presentó disuria y dificultades para defecar. Al ajuste quiropráctico de columna, se encontró subluxación a nivel de T11-T12. La paciente estaba en medicación oral pero no presentaba mejoría.

Alimentación y Medicación: Se indicó alimento preparado en casa, vacunas al día, control de parásitos externos e internos cada 3 meses.

Exámenes Complementarios: El Hemograma evidenció anemia normocítica hipocrómica, trombocitopenia, leucocitosis con desviación a la izquierda y linfopenia. La bioquímica sanguínea reveló bilirrubinas, transaminasas, triglicéridos, urea y NUS elevadas, proteínas bajas. El uroanálisis dentro de parámetros normales. El estudio radiográfico mostró, en las vistas lateral y ventro-dorsal de área lumbosacra y cadera, espondilosis deformante a nivel de L7-S1, sin descarte de inestabilidad lumbosacra (Ver Fig. 1). En tanto que la resonancia magnética exhibió una compresión medular a nivel del espacio T12-L1, debido a enfermedad degenerativa discal, extrusión discal y lesión intramedular sugerente a contusión medular (Ver Fig. 2).

Tratamiento de Fisioterapia

Primera Sesión (10 días después): Se aplicó ozono médico a dosis de 25 ug /ml, aplicadas con técnica paravertebral bilateral en zonas torácica, lumbar, sacra y

articulación coxo-femoral. Se usó una aguja 30 G x ½" y jeringas de 20 ml, con un volumen total de 25 ml y 1 ml en cada punto de aplicación.

Prescripción: Se cambió de alimentación incrementando el porcentaje de proteína animal, carbohidratos de mayor biodisponibilidad y digestibilidad (quinua). Además, se adiciona la ornitina, arginina, cardo mariano, vitaminas del complejo B en comprimidos dos veces al día; y plasma sanguíneo seco como fuente de hierro e inmunoestimulante.

Segunda Sesión (13 días después): la paciente mostró mayor estabilidad en el tren posterior, podía desplazarse más activamente, orinar y defecar sin dificultad, y estaba más animada y responsiva. La temperatura de las extremidades superiores era igual a las inferiores, la propiocepción estaba presente, el reflejo panicular estaba presente y no presentaba dolor. La propietaria indicó que desde que dejó de administrarle el suplemento de selenio, la mascota tenía mejor apetito. Repitiéndose el protocolo de aplicación del ozono médico; y se mantuvo la prescripción de la primera sesión.

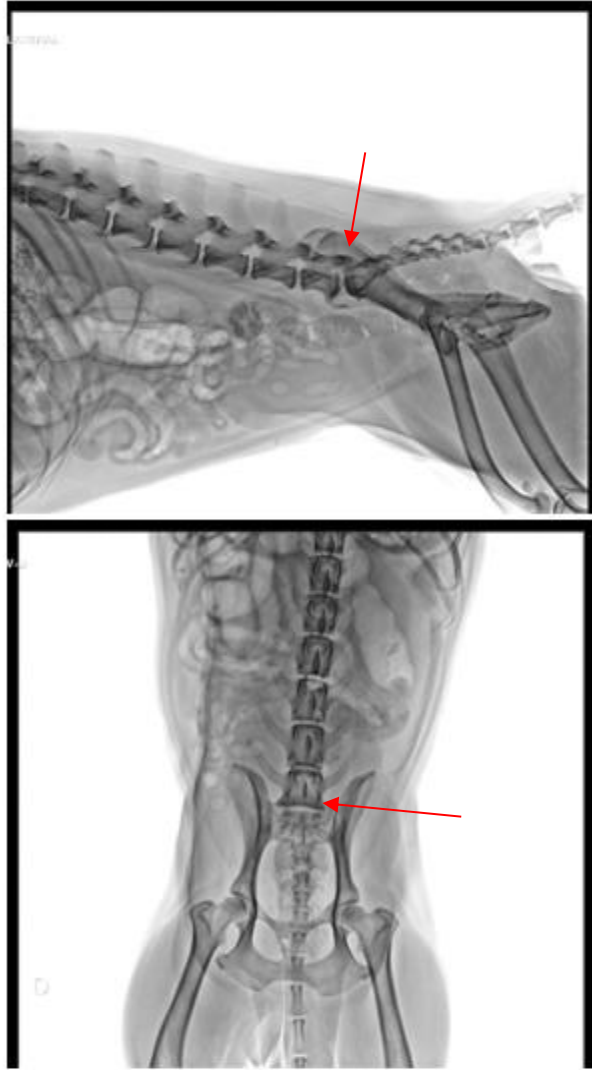


Figura 1. Radiografía de C1 donde se observa la espondilosis deformante a nivel de L 7 y S1. Vista latero - lateral y ventro- dorsal.

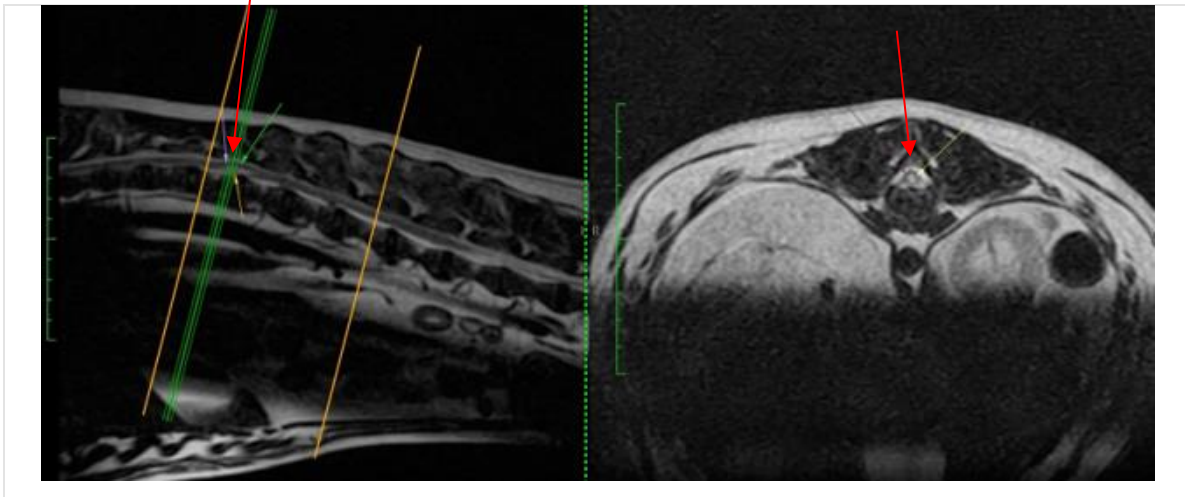


Figura 2. Resonancia magnética de C1, mostrando una compresión medular a nivel del espacio T-12, L-1. Informe de tomografía computarizada de C1.

Caso 2 (C2).

Historia clínica: Canino mestizo macho de 13 años y 13.5 kg, ingresó noviembre de 2023 a la clínica veterinaria Aristocat, sede Jesús María en Lima, Perú, con actitud deprimida y problemas para caminar, a la evaluación clínica presentaba un cuadro de otitis bilateral, gingivitis y placa dental severa, una pequeña masa subcutánea indolora de 1 cm x 1 cm en la cara interna del muslo derecho y con antecedentes de insuficiencia renal crónica (IRC) compensada y en tratamiento farmacológico. Adicionalmente contaba con diagnóstico de micro litiasis vesical y problemas dermatológicos que lo afectaban desde el primer año de vida. El paciente había sido evaluado en tres centros veterinarios y contaba con una receta de dieta vegetariana, cefovecin, suplemento herbal Kidney pet, Arthropet y suplemento herbal sanjin tong niao ling.

El paciente también contaba con diagnóstico de inestabilidad lumbo sacra y artrosis en cadera evidenciada por una tomografía computarizada de columna vertebral de 5 meses atrás, la cual mostraba material discal calcificado en poco grado a nivel de los espacios C-3 y C-4. (Ver Fig. 3), también traía un informe de ecografía abdominal

realizado 9 días antes de la consulta fisiátrica, que evidenciaba la presencia de sedimento urinario, signo de banda medular (cistitis) barro biliar y cambios estructurales en el páncreas, también presentó un hemograma y bioquímico realizado 7 días antes de la consulta fisiátrica que mostraba incremento de enzimas hepáticas GGT y triglicéridos elevados.

Luego de la evaluación clínica se ordenó la realización de un examen de orina completo, citología y cultivo de secreción ótica, hemograma, bioquímica sanguínea y se derivó a consulta nutricional y se prescribió medicación para controlar la otitis (limpiador de oído y antibióticos de amplio espectro).

Tratamiento de Fisioterapia

Primera sesión (34 días después). El paciente regresó a la clínica a pasar consulta nutricional y lectura de resultados de los exámenes indicados. Se indicó un cambio de alimentación de alimento balanceado a alimento preparado en casa con nutrientes adecuados correspondientes a su peso y edad, se indicó reducción de peso y también se indicó el ácido ursodesoxicólico por 20 días para controlar la colelitiasis. El mismo día se inició las sesiones de ozonoterapia medica con la técnica de aplicación paravertebral bilateral a dosis de 25 ug- ml, en cantidad de 1 ml por punto de aplicación desde la vértebra T12 hasta la vértebra L4 y también aplicación de articulación coxo-femoral.

Segunda sesión (40 días después). El paciente se muestra de mejor actitud, pero todavía presenta sensibilidad a la palpación del tren posterior y cadera, marcha claudicante y constante lamido de las patas e irregularidades en las deposiciones. El problema ótico en proceso de remisión y los problemas dermatológicos más controlados. Se aplica el mismo protocolo de la primera sesión adicionando una aplicación sistémica vía rectal con dosis de 10 ug-ml en volumen de 10 ml y utilizando una sonda alimentaria.

Tercera sesión (45 días después). El paciente se muestra más alerta, activo, más firme en la marcha, menor reactividad en la zona lumbar y caderas, funciones vitales

como micción y deposiciones normalizadas, otitis controlada y pelaje con mejor aspecto. Se procede a realizar el mismo protocolo de ozonoterapia que en la sesión anterior.

Cuarta y quinta sesión (51 y 57 días después). El paciente se muestra con mayor alegría, muy activo, marcha firme y ligera, buen apetito, funciones vitales óptimas. Se realiza el mismo protocolo de administración de ozono médico.

Quinta sesión (63 días después). Paciente en franca recuperación, se indica radiografías de control con foco en zona lumbar y caderas. Se realizan aplicaciones paravertebrales bilaterales de ozono médico siguiendo el protocolo de las primeras sesiones.

Resultado de estudio radiográfico: En la vista radiográfica de la zona lumbar se evidencia espondilosis ventral deformante grado II a nivel de T13 hasta L-1 y en la vista DV de cadera se observó enfermedad articular degenerativa (Ver Fig. 4). En la actualidad el paciente se mantiene en buen estado, con buen apetito, pelaje brillante, biodinámica conservada y funciones digestivas óptimas y continua con sus sesiones de ozono.

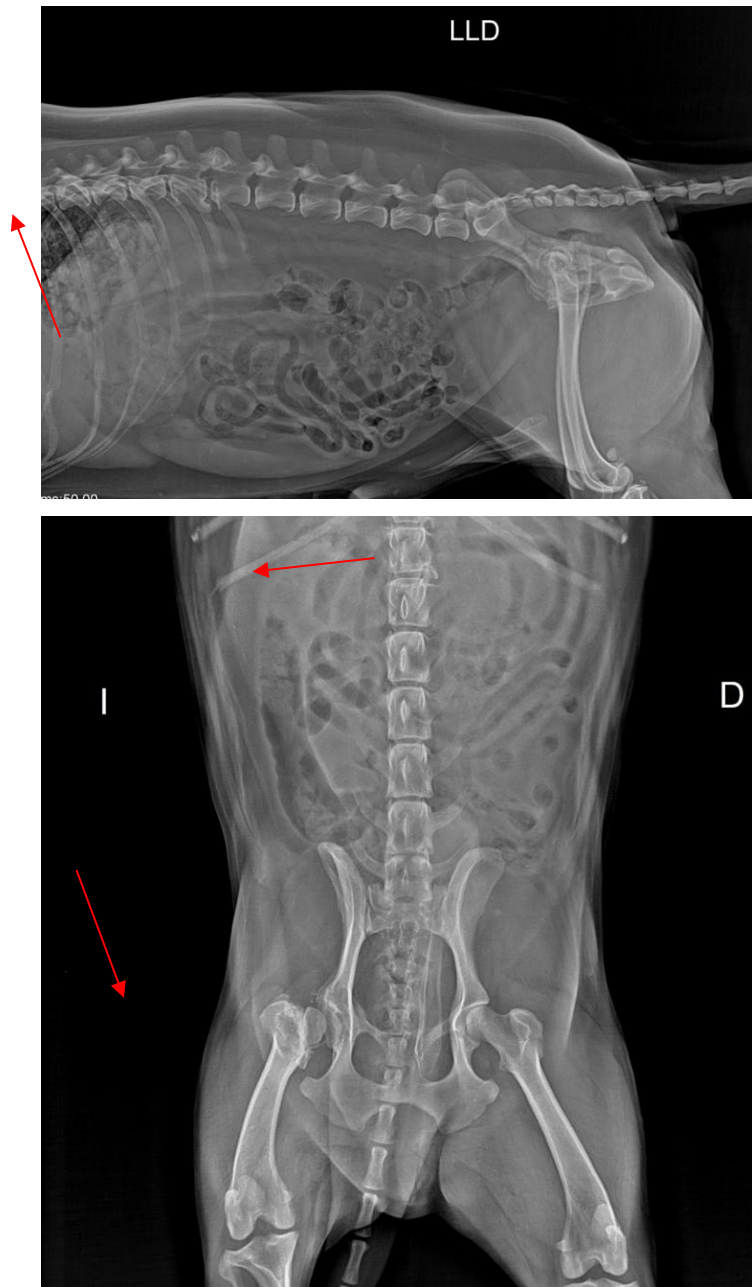


Figura 4. radiografías de C2 en vistas latero lateral y ventro dorsal, donde se observa espondilosis ventral deformante a nivel de T-13 a L-1 y degeneración en articulación coxo femoral.

Caso 3 (C3)

Canino de 3 años y 7 meses, atendido en febrero del 2024 de raza cruzada con bichon frise, con 5.25 kilos, ingresó a la clínica veterinaria Aristocat Sede SJL, por un cuadro de ataxia y con imposibilidad de desplazarse normalmente porque presentó un cuadro agudo de paresia del tren posterior. A la evaluación neurológica la mascota se mostraba alerta, pero sin propiocepción de los miembros posteriores, reflejo patelar disminuido y dolor a la palpación del área lumbar. El paciente mostró antecedentes de cirugías anteriores de luxaciones de patela realizadas en otro centro veterinario, y los propietarios informan que presentó ocasional debilidad del tren posterior hace 30 días, también informan que sube escaleras de dos pisos por lo menos 20 veces al día. La mascota cuenta con vacunas vencidas y con programa básico antiparasitario. Se tomaron radiografías de zona lumbosacra y se diagnosticó espondilosis deformante y discopatías, se le prescribió cimicoxib por vía oral y se derivó a consulta neurológica. (ver Fig. 5)

Un mes después la mascota paso consulta neurológica especializada donde el MV reporta propiocepción disminuida en miembros posteriores, hiperreflexia patelar, pérdida de reflejo tronco cutáneo, y ausencia de signos de neurona motora superior, y ordenó una resonancia magnética de columna toraco – lumbar, analítica sanguínea completa y fisioterapia por 2 veces a la semana, también indica continuar con la administración oral de cimicoxib hasta pasar la nueva consulta neurológica con los resultados de los exámenes solicitados.

Exámenes complementarios: El hemograma evidenció una ligera anemia normocítica y normocrómica, trombocitopenia marcada y valores de leucocitos dentro de los parámetros normales (Ver Fig.6). La bioquímica sanguínea mostró transaminasas hepáticas debajo de parámetros normales, valores de colesterol elevados y examen SNAP positivo a hemoparásitos (*Ehrlichia canis*). En tanto que la resonancia magnética concluye en una enfermedad degenerativa discal múltiple con signos leves comprensivos y lesión intramedular a nivel de L5, sugerente a lesión vascular isquémica y/o gliosis, dicha resonancia magnética fue realizada en

secuencia T2 y STIR en planos axial y sagital, con cortes de 3mm de espesor. (Ver Fig. 7)

Consulta fisiátrica: El paciente llega con un buen estado de conciencia, estado corporal 3/5, propiocepción negativa de los miembros posteriores, ataxia marcada y arrastre del tren posterior y con signos de neurona motora inferior, presenta vejiga espástica, dificultad para evacuar. Luego de la evaluación y análisis de los exámenes complementarios se procedió a realizar la ozonoterapia médica y se le prescribió cambio de régimen alimentario, hematopoyéticos, doxiciclina, y sesiones de fisioterapia y rehabilitación dos veces a la semana por 4 semanas como mínimo.

Primera sesión: Se usó la técnica de aplicación paravertebral bilateral de ozono médico a concentración de 25 ug/ml con aguja de 30G x 1/2" y en dosis de 1ml en puntos desde L1 a L7, también se aplicó en puntos de la articulación coxo-femoral.

Segunda y tercera sesión. (100 y 106 días después). El paciente evoluciona sorprendentemente, ya puede desplazarse en sus 4 extremidades con inestabilidad mínima, controla esfínteres. Se emplea el mismo protocolo de ozono médico.

Cuarta y quinta sesión. (111 y 118 días después). El paciente se desplaza con mayor aplomo, controla perfectamente sus esfínteres, y ya camina con mayor aplomo. En esta sesión se adiciona la aplicación de ozono médico por insuflación rectal a dosis de 1 ml/kg a concentración de 15 ug/ml, aplicado por sonda rectal.

Sexta y séptima sesión (125 y 132 días después). Paciente ya camina y mantiene un desplazamiento bio-mecánico eficiente y se indica una sesión de mantenimiento en dos meses.

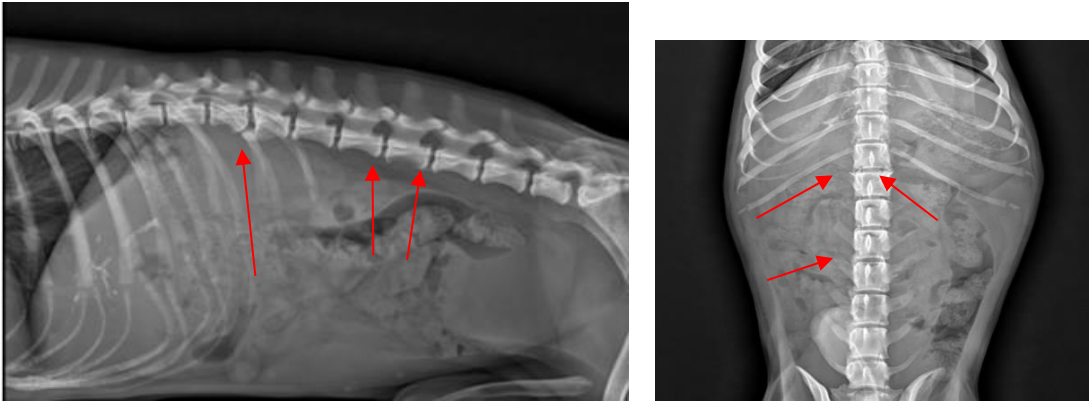


Figura 5. Radiografía de C3, mostrando espondilosis deformante a nivel de T-13, L-1, L-3, L-4. Y múltiples microcolelitos.

DISCUSIÓN

Observando la respuesta terapéutica positiva a la aplicación de ozono medico en los tres pacientes vemos que la edad no es significativa para lograr la recuperación de la movilidad y biodinámica completa, así como tampoco lo son la presentación de lesiones en columna vertebral ya que uno de los pacientes tenía 3 años y los otros 2 estaban entre los 8 y 13 años. El ozono medico viene siendo empleado en casos donde el dolor, inflamación, edema están presentes en casos agudos y crónicos con excelentes resultados terapéuticos (Ortega, 2020).

En los tres casos los propietarios llegaron a la clínica veterinaria Aristocat- sede Jesús María, y las mascotas pasaron por una consulta fisiátrica buscando una opción terapéutica alternativa a la opción quirúrgica y/ o medicamentosa indicada por los médicos veterinarios que los evaluaron y trataron en primera instancia. Los propietarios optaron por la opción de tratamiento conservadora y no invasiva considerando los costos que implica una cirugía de estos casos, el post operatorio en su mayoría de casos largo, complicado e incierto en muchos casos (Salmerón, 2021).

Es importante resaltar que la eficiencia terapéutica del ozono medico en afecciones toracolumbares es directamente proporcional al estado de balance homeostático que presente el paciente, por lo que se primordial evaluar si la mascota está libre de enfermedades infecto contagiosas, si su estado nutricional es el óptimo, y si cuenta con un entorno familiar colaborativo y conectado con la mascota, ya que los tratamientos son realizados en intervalos de 72 horas en una primera etapa, lo cual representa un mayor compromiso de los tutores para movilizar al paciente desde sus hogares a la clínica.

La ozonoterapia viene siendo empleada en diferentes patologías tanto en humanos como animales, por sus propiedades analgésicas, antiinflamatorias, anti edema y

estimulante de la microcirculación de los tejidos, siendo las lesiones en columna las que más resultados satisfactorios nos muestran, no solamente por ser una técnica de bajo costo comparada con la cirugía, sino que también es no invasiva y contribuye a que el organismo alcance un bienestar general, y así logre una mejor calidad de vida (Aníbal, 2023).

CONCLUSION

La aplicación de ozono medico en pacientes caninos es una técnica que viene siendo difundida y usada en el Perú, pero que ya cuenta con muchos años de resultados satisfactorios en países como España, México, Argentina entre otros. En estos países existen estudios que describen los mecanismos de acción del ozono medico donde se demuestra su eficacia tanto en su acción analgésica, antiinflamatoria y anti edema, esta posibilidad terapéutica brinda una muy buena alternativa ante los casos de problemas toracolumbares crónicos y degenerativos cuando los propietarios no pueden manejar el costo económico y emocional que conlleva una cirugía de columna. La respuesta terapéutica positiva del ozono medico en estos procesos es muy significativa y viene siendo difundida entre los tutores de mascotas quienes buscan opciones conservadoras, no medicamentosas y económicas para sus pequeños,

El presente reporte intenta despertar el interés de la comunidad veterinaria y de los propietarios de mascotas para continuar con estudios de casos donde se pueda evaluar la eficiencia, ventajas y desventajas del ozono terapia médica veterinaria.

BIBLIOGRAFÍA

Borroto, V., Abreu D., Rodríguez de la Paz, Prieto L., Álvarez N., (2019). Efectividad de la ozonoterapia en el tratamiento del dolor por hernia de disco intervertebral. *Revista Chilena De Neurocirugía*, 45(1),8–19.

<https://doi.org/10.36593/rev.chil.neurocir.v45i1.4>

Bocci V., Valacchi G., Corradeschi F., Fanetti, G. (1998). Studies on the biological effects of ozone: 8. Effects on the total antioxidant status and on interleukin-8 production. *Mediators of Inflammation* 7: ID 754591, 5 pages.

<https://doi.org/10.1080/09629359890820>

Grange at AM., Erario MdlA. (2023). The Use of Medical Ozone in Chronic Intervertebral Disc Degeneration Can Be an Etiological and Conservative Treatment. *International Journal of Molecular Sciences.*; 24(7):6538.

<https://doi.org/10.3390/ijms24076538>.

Ortega B. (2020). Reporte de Caso. Aplicación de la ozonoterapia en protrusión de disco intervertebral. *Ozone Therapy Global Journal*, 10:129-138.

<http://www.xn--revistaespaoladeozonoterapia-7xc.es/index.php/reo/article/view/207>

Reyes, D. (2017). *Ozonoterapia en Patologías de Columna: Revisión de Casos*. Ozonoterapia en patologías de columna: Revisión de casos.

<https://www.revistabionatura.com/files/2017.02.02.7.pdf>

Schwartz A. (2017). Manual de Ozonoterapia Clínica. 1ra Ed. MEDIZEUS MÉDICAS, SL. 640 p. <https://docplayer.es/95657814-Manual-de-ozonoterapia-clinica.html>

Salmeron R (2021) Eficacia de la ozonoterapia en el tratamiento de la hernia de disco. Revisión Sistemática. JONNPR; 6 (3): 588-607. <https://dx.doi.org/10.19230/jonnpr.3874>.

Alexandra P, Andreea I, Ana María G, Iuliana I, & Andrei T. (2020). THE USE OF OZONE THERAPY IN VETERINARY MEDICINE: A SYSTEMATIC REVIEW. *AgroLife Scientific Journal*, 9(2). <https://agrolifejournal.usamv.ro/index.php/agrolife/article/view/27>

Ibáñez G. (2023) Comité científico internacional de ozonoterapia. ISCO3 MVE/00/05 Ozonoterapia paravertebral en pequeños animales. <https://isco3.org/wp-content/uploads/2023/04/Paravertebral-peque%C3%B1os-animalescast.pdf>

Kozat S. (2019) *Journal of Animal Husbandry and Dairy Science* Volume 3, Issue 3, 2019, PP 25-34.
ISSN 2637-5354 . DOI Prefix: 10.22259/2637-5354

ANEXOS

Caso 1: Informe de tomografía computarizada



SERVICIOS DE
**NEUROIMÁGENES
VETERINARIA**

Lima, 15 de Mayo del 2024

PACIENTE: "N I K I T A"

PROPIETARIO: Eliza Delgado

MÉDICO TRATANTE: Dr. Paulo Nascimento

Se realizó resonancia magnética de columna toracolumbar, ponderándose cada región con secuencias T2 y STIR, en planos axial y sagital. Se efectuaron cortes de 3 mm de espesor.

En plano sagital en secuencia T2, se evidencia alteración de señal de todos los discos intervertebrales del segmento estudiado, mostrando una señal hipointensa debido a un estado de deshidratación y/o mineralización. Acompañado a esto, se aprecia alteración de señal del canal medular, debido a la presencia de una lesión hiperintensa en secuencia T2 y STIR a nivel del espacio T13-L1.

En plano axial se observa compresión medular a nivel del espacio intervertebral T13-L1, debido a la presencia de una lesión hiperintensa ubicado en el aspecto ventrolateral derecho y que deforma el diámetro del canal medular en un 30%.

Se aprecia una lesión hiperintensa intramedular en secuencia T2 que no ocupa más del 50% del diámetro medular y se extiende desde la altura del cuerpo de T13 hasta L1.

Luego de la aplicación de sustancia de contraste paramagnética (gadolinio). No se observa alteración de señal del canal medular que nos haga sospechar de lesiones de tipo neoplásica.

CONCLUSIÓN:

Imágenes obtenidas de columna toracolumbar, compatible con compresión medular a nivel del espacio T13-L1, debido a enfermedad degenerativa discal, sugerente de extrusión discal. Acompañado a esto se observa lesión intramedular, sugerente a contusión medular.

M.V. Esp. Alejandro Goyzueta Tomaz
C.M.V.P 8605



Caso 2: Informe de tomografía computarizada



SERVICIOS DE
**NEUROIMÁGENES
VETERINARIA**

Lima, 1 de Julio del 2023

PACIENTE: "D R A K K E N"

PROPIETARIO: Karla Jurupe

CLINICA VETERINARIA: Dr. José Cavero

Se realizó un estudio de la columna CERVICAL, por Tomografía Computada, efectuándose cortes axiales de 7mm. El estudio consta de planos sagital, transversal y dorsal. Se estudió columna completa.

Se aprecia la anatomía ósea de la toda la columna conservada, no evidenciándose fisura y/o fractura que alteren la integridad anatómica vertebral.

En plano sagital, se observa la presencia de una estructura hiperdensa en el canal medular a nivel del espacio C3-C4.

En plano transversal, se observa una estructura hiperatenuante dentro del canal vertebral a nivel del espacio C3-C4, ubicado en el aspecto lateral derecho que invade el canal medular en un 20%.

No se evidencia cambios en la densidad de los cuerpos vertebrales, que nos hagan sospechar la presencia de lesiones de tipo inflamatorias y/o osteoproliferativas

CONCLUSIÓN:

Imágenes obtenidas de columna Cervical, con presencia de material discal calcificado en poco grado a nivel del espacio C3-C4. Considerar posible hallazgo radiológico y correlacionar con sintomatología del paciente.



Caso 3: Informe de tomografía computarizada



SERVICIOS DE
**NEUROIMÁGENES
VETERINARIA**

Lima, 27 de Febrero del 2024

PACIENTE: "VERSACE"

PROPIETARIO: Stephany Cotrina

MÉDICO TRATANTE: Dr. Paulo Nascimento

Se realizó resonancia magnética de columna toracolumbar, ponderándose cada región con secuencias T2 y STIR, en planos axial y sagital. Se efectuaron cortes de 3 mm de espesor.

En plano sagital en secuencia T2, se evidencia alteración de señal de todos los discos intervertebrales del segmento estudiado, mostrando una señal hipointensa debido a un estado de deshidratación y/o mineralización. Sin embargo, se aprecia alteración de señal del canal medular, debido a la presencia de una lesión hiperintensa en secuencia T2 y STIR a nivel L4-L5.

En plano axial se observa una lesión hiperintensa intramedular, que ocupa no más del 50% del diámetro medular en el aspecto lateral derecho a nivel de L5.

Se aprecia compresión medular, debido a herniación discal, de posición dorsocentral que deforma el diámetro del canal medular en un 20%.

Luego de la aplicación de sustancia de contraste paramagnética endovenosa (gadolinio). No se observa alteración de señal del canal medular que nos haga sospechar de lesiones de tipo inflamatoria y/o neoplásica.

CONCLUSIÓN:

Imágenes obtenidas de columna toracolumbar, compatible con enfermedad degenerativa discal múltiple con signos leves compresivos y la presencia de una lesión intramedular a nivel de L5, sugerente lesión de tipo vascular isquémica y/o gliosis.

