



UNIVERSIDAD PERUANA  
**CAYETANO HEREDIA**

Facultad de  
**MEDICINA**

PROTOCOLO ESTANDARIZADO BASADO EN LA APLICACIÓN DE LA  
TÉCNICA DE EKLUND EN UN EXAMEN MAMOGRÁFICO DE  
PACIENTES CON IMPLANTE MAMARIO PARA OBTENER UNA IMAGEN  
DE CALIDAD ADECUADA EN UNA ENTIDAD DE SALUD - NIVEL III DE  
LIMA - PERÚ, EN EL 2022

STANDARDIZED PROTOCOL BASED ON THE APPLICATION OF THE  
EKLUND TECHNIQUE IN A MAMMOGRAPHIC EXAMINATION OF  
PATIENTS WITH BREAST IMPLANTS TO OBTAIN AN IMAGE OF  
ADEQUATE QUALITY IN A HEALTH ENTITY - LEVEL III IN LIMA -  
PERU, IN 2022

TRABAJO DE SUFICIENCIA PROFESIONAL PARA OPTAR POR EL  
TÍTULO PROFESIONAL DE LICENCIADO EN TECNOLOGÍA MÉDICA EN  
LA ESPECIALIDAD DE RADIOLOGÍA

**AUTORA**

SARITA AMIQUERO QUISPE

**ASESOR**

JOSE FERNANDO MARQUEZ PACHAS

**CO ASESOR**

CARLOS ANDRES HUAYANAY ESPINOZA

LIMA – PERÚ

2024



**ASESORES DE TRABAJO DE SUFICIENCIA PROFESIONAL**

**ASESOR**

**JOSE FERNANDO MARQUEZ PACHAS**

Departamento Académico de Tecnología Médica

ORCID: 0000-0003-4704-8282

**CO ASESOR**

**CARLOS ANDRES HUAYANAY ESPINOZA**

Departamento Académico de Tecnología Médica.

ORCID: 0000-0002-8462-3218

Fecha de Sustentación: 17 de febrero de 2024

Calificación: Aprobado

## **DEDICATORIA**

Dedico con todo mi corazón este trabajo de suficiencia profesional a mi amada madre, pues sin su apoyo no lo había logrado. Tu bendición, valores, principios y tus ánimos que me inculcas a diario para seguir superando cada obstáculo a lo largo de mi vida me protege y me lleva por el camino del bien. Por ello te doy mi trabajo en ofrenda por tu paciencia, apoyo y amor madre mía, te amo incondicionalmente.

*Sarita Amiquero Quispe*

## **AGRADECIMIENTO**

El agradecimiento de este trabajo de suficiencia profesional va dirigido primero a Jehová Dios ya que es la fuente de la vida y sin la bendición y su amor todo hubiera sido imposible, también a mis docentes que gracias a su conocimiento y ayuda pude concluir con éxito, a mi madre, mi padre, mis hermanos y amigos, que estuvieron todos los días pendientes y apoyándome para lograr un excelente trabajo.

## DECLARACIÓN DE CONFLICTO DE INTERÉS

Los autores declaran no tener conflictos de interés.

## RESULTADO DEL INFORME DE SIMILITUD



UNIVERSIDAD PERUANA  
**CAYETANO HEREDIA**

Facultad de  
**MEDICINA**

PROTOCOLO ESTANDARIZADO BASADO EN LA APLICACIÓN DE LA TÉCNICA DE EKLUND EN UN EXAMEN MAMOGRAFICO DE PACIENTES CON IMPLANTE MAMARIO PARA OBTENER UNA IMAGEN DE CALIDAD ADECUADA EN UNA ENTIDAD DE SALUD - NIVEL III DE LIMA - PERÚ, EN EL 2022

STANDARDIZED PROTOCOL BASED ON THE APPLICATION OF THE EKLUND TECHNIQUE IN A MAMMOGRAPHIC EXAMINATION OF PATIENTS WITH BREAST IMPLANTS TO OBTAIN AN IMAGE OF ADEQUATE QUALITY IN A HEALTH ENTITY - LEVEL III IN LIMA - PERU, IN 2022

TRABAJO DE SUFICIENCIA PROFESIONAL PARA OPTAR POR EL TÍTULO PROFESIONAL DE LICENCIADO EN TECNOLOGÍA MÉDICA EN LA ESPECIALIDAD DE RADIOLOGÍA

**AUTORA**

SARITA AMIQUERO QUISPE

**ASESOR**

JOSE FERNANDO MARQUEZ PACHAS

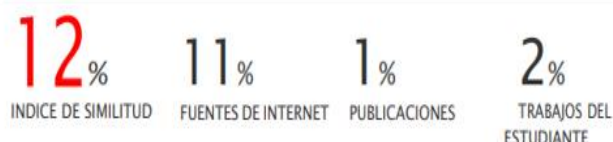**CO ASESOR**

CARLOS ANDRES HUAYANAY ESPINOZA

LIMA - PERÚ

PROTOCOLO ESTANDARIZADO BASADO EN LA APLICACIÓN DE LA TÉCNICA DE EKLUND EN UN EXAMEN MAMOGRAFICO DE PACIENTES CON IMPLANTE MAMARIO PARA OBTENER UNA IMAGEN DE CALIDAD ADECUADA EN UNA ENTIDAD DE SALUD,

### INFORME DE ORIGINALIDAD



### FUENTES PRIMARIAS

<b>1</b>	<a href="https://docplayer.es">docplayer.es</a> Fuente de Internet	<b>2%</b>
<b>2</b>	<a href="http://www.isep.es">www.isep.es</a> Fuente de Internet	<b>1%</b>
<b>3</b>	<a href="http://ietsi.essalud.gob.pe">ietsi.essalud.gob.pe</a> Fuente de Internet	<b>1%</b>
<b>4</b>	<a href="http://www.radioimagenes.com">www.radioimagenes.com</a> Fuente de Internet	<b>1%</b>
<b>5</b>	<a href="http://producciondebiomagenes.blogspot.com">producciondebiomagenes.blogspot.com</a> Fuente de Internet	<b>1%</b>
<b>6</b>	<a href="http://linkedpolitics.project.cwi.nl">linkedpolitics.project.cwi.nl</a> Fuente de Internet	<b>1%</b>
<b>7</b>	<a href="https://docslide.us">docslide.us</a> Fuente de Internet	<b>1%</b>

## ÍNDICE

I.	INTRODUCCIÓN .....	1
II.	IDENTIFICACIÓN Y JUSTIFICACIÓN DEL PROBLEMA .....	2
III.	OBJETIVO.....	3
	OBJETIVO GENERAL .....	3
	OBJETIVOS ESPECÍFICOS .....	4
IV.	DEFINICIÓN TEÓRICA .....	4
1.	La mama .....	4
1.1.	Fisiología .....	4
1.2.	Epidemiología .....	4
2.	Implante mamario .....	5
3.	Mamografía .....	5
4.	Tamizaje mamográfico como prevención .....	5
5.	Proyecciones radiológicas en mamografía .....	5
6.	Compresión .....	6
7.	Técnica de Eklund .....	6
8.	Protocolo .....	6
9.	Equipo mamográfico .....	7
10.	Imagen de calidad adecuada.....	8
V.	ANTECEDENTES DEL PROBLEMA.....	8
VI.	DESCRIPCIÓN DE LA EXPERIENCIA PROFESIONAL .....	12
A.	LUGAR Y PERIODO EN DONDE SE DESARROLLÓ EL TSP .....	12
B.	TIPO DE EXPERIENCIA PROFESIONAL.....	12
C.	DESCRIPCIÓN DEL CASO .....	12
D.	PRINCIPALES RETOS Y DESAFÍOS .....	12
E.	ESTRATEGIA APLICADA .....	13
	Indicaciones antes del examen radiológico.....	14
	Indicaciones durante el proceso radiológico .....	14
	Posicionamiento del paciente .....	14
	Compresión de la mama con implante .....	14
	Factores de exposición .....	14
F.	RESULTADOS .....	15
VII.	COMPETENCIAS PROFESIONALES UTILIZADAS .....	16
VIII.	APORTES A LA CARRERA (COMPETENCIAS ADQUIRIDAS EN LA PRÁCTICA PROFESIONAL NUEVAS O COMPLEMENTARIAS) .....	18
IX.	CONCLUSIONES .....	19
X.	REFERENCIAS.....	20
XI.	ANEXOS.....	23

## RESUMEN

**Introducción:** En los últimos años se evidenció un incremento del uso de implante de mamas. Aunque la evidencia sostiene que no aumenta el riesgo de contraer cáncer de mama, la falta de un protocolo adecuado para la realización de exámenes mamográficos podría ocasionar que estas imágenes no evidencien lesiones sospechosas.

**Objetivos:** Describir las consideraciones técnicas para implementar un protocolo estandarizado basado en la técnica de Eklund en un examen radiológico de pacientes con implante mamario para obtener una imagen de calidad adecuada en una entidad de salud, nivel III de Lima, Perú, en el 2022.

**Descripción del trabajo:** La aplicación del protocolo siguiendo los criterios de calidad de imagen dictadas por la “Comunidad Europea”, dicho protocolo está compuesto por 5 partes. Las dos primeras son las indicaciones antes y durante el examen radiológico. Las tres últimas son referidas al posicionamiento del paciente, la compresión de la mama, y los factores de exposición.

**Conclusión:** El protocolo implementado permitió dar las indicaciones correctas a los pacientes, evitar el uso de aerosoles con micropartículas metálicas, una respiración adecuada, una compresión correcta y un buen posicionamiento del paciente; factores de exposición que favorecen una imagen mamográfica de alta calidad diagnóstica y a la detección precoz de cáncer de mama.

**Palabras clave:** Protocolo en mamografía, criterios de calidad de imagen, implante mamario, técnica de Eklund, compresión mamaria.

## **ABSTRACT**

**Introduction:** In recent years, there has been an increase in the use of breast implants. Although the evidence supports that it does not increase the risk of contracting breast cancer, the lack of an adequate protocol for performing mammographic examinations could mean that these images do not show suspicious lesions.

**Objectives:** Describe the technical considerations to implement a standardized protocol based on the Eklund technique in a radiological examination of patients with breast implants to obtain an image of adequate quality in a level III health entity in Lima-Peru 2022.

**Description of Work:** The application of the protocol following the image quality criteria dictated by the “European Community”, said protocol is composed of 5 parts. The first two are the indications before and during the radiological examination. The last three are related to patient positioning, breast compression, and exposure factors.

**Conclusion:** The implemented protocol allowed giving the correct instructions to the patients, avoiding the use of aerosols with metallic microparticles, adequate breathing, correct compression and good positioning of the patient; Exposure factors that favor a mammographic image of high diagnostic quality and the early detection of breast cancer.

**Keywords:** Mammography protocol, image quality criteria, breast implant, Eklund technique, breast compression.

## **I. INTRODUCCIÓN**

En los últimos años se evidenció un incremento en el aumento de mama por implante (1), lo no parece incrementar el riesgo de contraer cáncer de mama (2). Sin embargo, al no contar con un apropiado protocolo de mamografía para pacientes con implantes mamarios, esto podría conllevar a que las imágenes mamográficas no evidencien lesiones sospechosas con tendencia a ser malignas en mujeres asintomáticas. Para seguir mejorando la calidad de imagen es necesario tener consideraciones técnicas para aplicar el protocolo estandarizado en guías internacionales (3,4).

En Perú no contamos con una guía oficial que brinda recomendaciones, respecto a protocolos, técnicas o cómo evaluar la calidad de imagen en pacientes que tienen aumento de mama (por implante). Por ejemplo, qué consideraciones o criterios técnicos se deben considerar para garantizar que el examen mamográfico sea adecuado para realizar las prácticas en el proceso de obtención de imágenes mamográficas (2,5). Por ello, se desarrolló el presente trabajo con el objetivo de describir las consideraciones técnicas para implementar un protocolo estandarizado, basado en la técnica de Eklund, en un examen mamográfico de pacientes con implante mamario para obtener una imagen de calidad adecuada en una entidad de salud, nivel III de Lima, Perú, en el 2022.

La correcta aplicación del protocolo permite evidenciar lesiones como microcalcificaciones de aspecto sospechoso, las cuales suelen ser apantalladas con los implantes mamarios por poseer mayor densidad en contraste al tejido mamario (6,7). Cabe destacar que el conocimiento, habilidad y experiencia del profesional de radiología, afectará directamente en la adquisición y evaluación de imagen mamográfica (5,8).

El presente trabajo de suficiencia profesional consta de 13 secciones correctamente distribuidas, en las cuales se explicarán la identificación del problema y la justificación, luego el objetivo, definiciones teóricas y

antecedentes revisados en bibliografía regional e internacional. Luego se describirá la experiencia profesional, identificando en una siguiente sección las competencias profesionales y los aportes a la carrera identificadas. El trabajo finaliza con una breve conclusión de lo descrito en el trabajo.

## **II. IDENTIFICACIÓN Y JUSTIFICACIÓN DEL PROBLEMA**

En los últimos 5 años se evidenció un incremento en el uso de los implantes mamarios (1), con 1,6 millones de mamoplastias (aumento de mama) en mujeres (9). La evidencia científica ha demostrado que dichos implantes podrían generar complicaciones (6,10), por lo cual se hace patente la necesidad de contar con una técnica estandarizada para los exámenes mamográficos.

El aumento de volumen de mama (por implantes) no parece incrementar el riesgo de contraer cáncer, pero disminuye la sensibilidad de la detección temprana en mujeres asintomáticas (11,12). Esto podría conllevar a sub-diagnósticos de casos nuevos de cáncer de mama a nivel nacional. Según lo reportado por el Instituto Nacional de Enfermedades Neoplásicas (INEN) el 2021, en promedio se tienen 17,500 de nuevos casos, cifra que reveló un incremento del 40%, en comparación al año 2020 (13).

En países latinoamericanos considerablemente aumentó el uso de implantes mamarios, como punto de partida se pretende dar a conocer una técnica estandarizada para los exámenes mamográficos, por lo cual se recomiendan establecer protocolos específicos para los exámenes de imágenes en pacientes con implante mamarios (2,14,15). En Perú, se evidenció la ausencia de guías o protocolos donde se describen las consideraciones técnicas en la aplicación de la técnica Eklund. Esto generaría imágenes inapropiadas con información insuficiente, lo que podría generar informes médicos no certeros (16).

Los tecnólogos médicos en radiología se enfrentan a desafíos como el posicionamiento, el manejo de dolor y a no poder comprimir la mama en pacientes con implantes mamarios, ya que estas generan impedimento debido a

que no cuentan con guías o protocolos estandarizadas para la aplicación de las técnicas radiológicas de imagen (5,17). También Moneme NC, Curtis J. indicaron que los tecnólogos médicos se encuentran con limitaciones debido a la falta de entrenamiento y de guías o protocolos estandarizados (18).

La realización de mamografías entre las mujeres con implantes mamarios podría incrementar significativamente el subdiagnóstico de anomalías e incrementar la tasa de mortalidad por cáncer de mama debido a que no se cuenta con guías o protocolos estandarizados que generen una imagen mamográfica con información suficiente y adecuada que logren dar un diagnóstico certero y oportuno (2,19).

Actualmente el número de pacientes portadoras de implantes mamarios es cada vez mayor, muchos de ellos no están asociados a contraer directamente el cáncer de mama (12). Sin embargo, disminuye la sensibilidad y especificidad en la evaluación de los signos radiológicos en imagen mamográfica para su detección precoz del cáncer de mama (11). Por ello es importante que en los exámenes mamográficos radiológicos se elabore protocolos específicos para la aplicación en la técnica de Eklund en pacientes con implante mamario, para así obtener una imagen de alta calidad diagnóstica.

Considerando todos los problemas descritos, este trabajo aborda la siguiente pregunta de trabajo de suficiencia profesional ¿Cuáles son las consideraciones técnicas para implementar un protocolo estandarizado, basado en la técnica de Eklund, en un examen mamográfico de pacientes con implante mamario para obtener una imagen de calidad adecuada en una entidad de salud, nivel III, de Lima, Perú, en el 2022?

### **III. OBJETIVO**

#### **OBJETIVO GENERAL**

Describir las consideraciones técnicas para implementar un protocolo estandarizado, basado en la técnica de Eklund, en un examen mamográfico de pacientes con implante mamario para obtener una imagen de calidad adecuada en una entidad de salud, nivel III, de Lima, - Perú, en el 2022.

## **OBJETIVOS ESPECÍFICOS**

- Describir las consideraciones técnicas para el procedimiento de atención desde el inicio de ingreso a la sala de mamografía al término de su examen mamográfico.
- Describir las consideraciones técnicas para el uso del equipo mamográfico empleado en un examen mamográfico.
- Describir los aspectos técnico utilizados en el examen mamográfico radiológico de rayos x de mama.

## **IV. DEFINICIÓN TEÓRICA**

### **1. La mama**

Es un órgano glandular, situado sobre los músculos pectoral serrato y oblicuo mayor. Se extiende desde la segunda hasta la séptima costilla, y del esternón a la línea axilar media (20).

#### **1.1. Fisiología**

La mama es un complejo glandular que produce leche en los lobulillos y son trasportados hacia el pezón por los ductos. Esta producción láctea se realiza por estimulo de la hormona prolactina, hormona segregada por la parte anterior de la hipófisis (20).

#### **1.2. Epidemiología**

El cáncer de mama es el tipo de neoplasia maligna más común, representando la quinta causa de muerte en mujeres relacionada a cáncer a nivel mundial. Según GLOBOCAN, para el 2020 se estimaron 2.3 millones de nuevos casos a nivel mundial (21).

## **2. Implante mamario**

Son dispositivos médicos en forma de bolsa cubierta de elastómero de silicona, relleno de solución salina y de gel de silicona. También se conoce como prótesis mamaria o prótesis de mama (22).

### **2.1. Tipos de implante**

- ✓ Implante de gel de silicona
- ✓ Implante de solución salina

### **2.2. Posición del implante**

- ✓ Colocación sub – muscular  
Se ubica por debajo del musculo pectoral mayor.
- ✓ Colocación sub – glandular  
Ubicado entre la glándula mamaria y el musculo pectoral.

## **3. Mamografía**

Es la representación radiológica del tejido blando de la glándula mamaria, que utiliza rayos X de baja dosis para la toma de imágenes de las mamas. Tiene una sensibilidad próxima al 90% y una especificidad superior al 95%. Es un método para la detección y diagnóstico de anomalías de la mama. Se realiza a partir de los 40 años con una periodicidad anual (17). En el caso de riesgo genético documentado se recomienda realización anual de mamografía a partir de los 25 años (11).

## **4. Tamizaje mamográfico como prevención**

Exploración de un grupo de mujeres que son asintomáticas. Con esta técnica se podría encontrar anomalías sospechosas. Es decir, poder identificar lesiones mínimas y en estadios iniciales (5).

## **5. Proyecciones radiológicas en mamografía**

Las proyecciones radiológicas se definen como el trayecto o dirección que realiza el haz de rayos X atravesando el objeto a irradiar (la mama) y proyectar una imagen sobre un receptor de imagen.

### **5.1. Proyección Cráneo Caudal derecha e izquierda (CCR- CCI)**

Proyección radiológica donde la incidencia de rayos X es oblicua desde la posición superior, con el tubo a 90° (12).

### **5.2. Proyección oblicuo medio lateral derecha e izquierda (OML R-OML I)**

Proyección radiológica donde la incidencia de los rayos X es oblicua, con una angulación de la maquina a 45°. Rotar en sentido antihorario si es mama derecha y en sentido horario si es mama izquierda (11).

### **5.3. Proyección Cráneo Caudal derecha e izquierda con desplazamiento del implante (CCR- CCI).**

Proyección radiológica donde la incidencia de rayos X es oblicua desde la posición superior, con el tubo a 90° (11,12).

## **6. Compresión**

Es la presión o aplanamiento de la mama, esta fuerza es en promedio de  $72 \pm 17N$  (23). La compresión en mamografía ofrece tres ventajas principales: mejor resolución espacial, mejor resolución de contraste y una menor dosis de radiación a la paciente.

## **7. Técnica de Eklund**

La técnica de Eklund es un procedimiento que se utiliza para obtener radiografía de mamas en pacientes mujeres que tienen implantes de mama. Fue implementado en 1988 por el doctor Eklund como técnica para radiografiar mayor tejido mamario y obtener buena calidad de imagen en mujeres con implantes mamarios. (17).

## **8. Protocolo**

Es un documento que contiene información detallada para desarrollar una serie de normas para que el procedimiento sea ordenado siguiendo una continuidad (24). A continuación, se especifica detalladamente:

- La paciente debe contar con una prueba de descarte de embarazo, leer y firmar el consentimiento informado.
- Verificar la ficha de solicitud si los datos del paciente son correctos.

- Paciente preparada, sin desodorante, aseada, sin collares ni aretes largos.
- Explicar al paciente el examen radiológico y la importancia de su colaboración.
- Completar la ficha de datos clínicos y epidemiológicos que faciliten la interpretación de la mamografía al radiólogo: Motivo por el que se realiza la mamografía: detección de cáncer (*screening*), síntomas (dolor, masas) y control.
- Datos del implante mamario, tales como la posición, tipo de material y el año en que se puso el implante mamario.
- Explicar el procedimiento de la técnica de Eklund (17).
  - a) Consiste en estirar el tejido mamario por encima y delante del implante.
  - b) Seguidamente, la mano y la paleta de compresión empujan el implante hacia atrás a medida que se comprime el tejido mamario.
  - c) El tejido mamario se ha llevado al campo de compresión, desplazando posteriormente al implante y excluyendo del campo de exposición.
  - d) Después de la exposición, la paleta se retira automáticamente junto al tejido mamario y al implante, como resultado el implante es impulsado hacia adelante volviendo a su lugar inicial.
- Posicionar al paciente, digitar los factores de exposición de acuerdo a la densidad de la mama y a la experiencia del tecnólogo médico: Mamas con mayor densidad 110mAs-30 kV, mamas con menor densidad 90mAs/27kV
- Finalmente evaluar las imágenes antes de enviar o imprimir para su posterior evaluación por el médico radiólogo.

## 9. Equipo mamográfico

Es un equipo dedicado que se usa exclusivamente para el examen de la mama, con accesorios especiales que permiten que sólo la mama quede expuesta a los rayos X (23).

## **10. Imagen de calidad adecuada**

Fidelidad con la que aparecen las estructuras anatómicas en la imagen mamográfica, la calidad de una imagen radiológica dependerá de su alta sensibilidad para la detección de una patología y una alta especificidad para reconocer estructuras normales para lograr tener un valor diagnóstico aceptable. Para determinar la calidad de la imagen radiográfica se tienen que tener en conjunto los siguientes elementos: la densidad radiográfica, el contraste y la nitidez. Esto es esencial para determinar si la patología se visualiza con claridad (3).

## **V. ANTECEDENTES DEL PROBLEMA**

Un estudio identificó mediante un cuestionario, criterios de calidad de imagen para evaluar mamografías con implantes mamarios, según las perspectivas de médicos radiólogos y radiógrafos, en ambas partes se encontró diferencias respecto a los criterios, pero se recomienda consideraciones relevantes como aspectos de posicionamiento, parámetros de exposición, nitidez y compresión con respecto al implante, visualización del borde anterior del implante, máxima retropulsión del implante, extensión del tejido mamario y la ausencia de artefactos (8). Se concluye que es necesario desarrollar un protocolo para la aplicación de la técnica Eklund en mamografías con implantes mamarios.

Adicionalmente, se realizó una revisión de la literatura para identificar protocolos o guías estandarizados sobre imágenes con implante mamarios, en la revisión se emplearon palabras clave como: mamografía AND *breast implants* AND radiógrafos; mamografía AND criterios O calidad de imagen O posicionamiento; calidad de imagen Y Implante mamario O Eklund O mamografía. Se encontró 2188 artículos, de los cuales solo se incluyeron 37 artículos porque éstos tenían información relevante. Estos estudios indicaron además que no se encontró suficiente información sobre protocolos específicos para la obtención de imágenes con implante mamarios, en base a esta necesidad los autores adaptaron criterios y parámetros con evidencia científica (2).

Del mismo modo, investigadores realizaron una segunda fase del estudio, donde se evidenció que los criterios adaptados (máxima retropulsión del implante, la

ausencia de artefactos y extensión del tejido mamario) son aplicables para evaluar las imágenes de mamografía con implantes, considerando la ubicación, estado del implante y la técnica de Eklund. Por lo tanto, se recomienda utilizar los siguientes criterios adaptados para la evaluación de la imagen mamográfica con implante. Sin embargo, es necesario realizar ajustes o estandarizar las consideraciones técnicas en los protocolos (2).

Por otro lado, en un estudio se analizaron 720 imágenes mamográficas (con y sin desplazamiento del implante en las proyecciones craneocaudales (CC) y oblicuo medio lateral (MLO)) en la que se aplicaron protocolos que tenían incluidos la técnica de Eklund. Se encontraron 87 hallazgos mamográficos anormales en ambas proyecciones, de las cuales se detectaron más hallazgos anormales en las proyecciones CC con desplazamiento del implante (18.8%) en comparación con CC sin desplazamiento del implante (10.8%). En las proyecciones MLO sin y con implante se obtuvieron resultados similares. Por ello, si se aplican protocolos específicos para la aplicación en la técnica de Eklund, en la adquisición de imágenes mamográficas, se encontrarían más hallazgos anormales (12).

De igual manera, en otro estudio realizado se evaluaron 50 imágenes mamográficas con implantes mamarios, donde a un grupo se le aplicaba el protocolo estándar y a otro grupo un protocolo para la aplicación de la técnica de Eklund. Se solicitó evaluar a los médicos radiólogos para ver cuál de los grupos brindaba información suficiente en la imagen mamográfica. Ellos indicaron que en el protocolo estándar hay posibilidad de pasar por alto lesiones significativas, mientras que en el protocolo modificado se pueden llegar a encontrar más lesiones patológicas (17).

En un tercer estudio realizado en el 2023, sobre el “Método apropiado de mamografía de detección para pacientes con implantes mamarios” se evaluaron 162 imágenes mamográficas de 96 pacientes (71 con cánceres comprobados por biopsia y 91 por comprobar). Se reportó que es recomendable aplicar un protocolo específico (con desplazamiento del implante), ya que éste indicaría un grado significativamente mayor de visibilidad (más hallazgos sospechosos),

en comparación con un protocolo estándar en casos en los que el cáncer no era visible o fácil de detectar, esta información impide la detección temprana del mismo (11).

Teniendo en cuenta la evidencia científica considero que el protocolo debe tener como mínimo 5 partes principales:

**1. Indicaciones antes de examen radiológico:** Se indicó al paciente que el día su examen mamográfico, no debe utilizar desodorante o antitranspirante en las axilas (porque contienen sustancias metálicas muy parecidas a microcalcificaciones), debido a que puede alterar la calidad de imagen (11,12).

**2. Indicaciones durante el proceso radiológico:**

Se instruyó al paciente para que pueda realizar una respiración adecuada (inspiración profunda) durante el examen radiológico(5,8).

**2.1. Respiración del paciente:** Detallar correctamente que inspire profundo y lo contenga para disminuir parcialmente el dolor por la compresión (18).

**2.2. Movimiento del paciente:** El paciente no debe hacer ningún movimiento para evitar artefactos en la imagen y borrosidad (5).

**3. Posicionamiento del paciente:** El correcto posicionamiento evita que se exponga innecesariamente al paciente y la generación de artefactos. Como ejemplo: el mentón, la cabeza y los hombros deben estar direccionados a la parte contraria de la mama que se está irradiando (5,8,11).

El brazo del lado de la mama que se expone a radiación debe estar correctamente estirados y la flacidez del brazo deben estar por detrás del Bucky del mamógrafo. Palpar la clavícula como referencia para comprimir la mama.

**4. Compresión de la mama:**

Una compresión fuerte de toda la mama, reduce el desenfoque del punto focal y la dispersión de la radiación (23), y es necesario para obtener una calidad de imagen adecuada, para visualizar pequeñas anomalías que sean opacadas por el tejido mamario y el implante mamario. Reduce la dispersión de rayos X para aumentar la nitidez de la imagen (23).

**5. Factores de exposición:** Influye tanto en la calidad de imagen y en la dosis de radiación (23).

- mAs: Influye directamente en la cantidad de radiación ionizante para obtener una imagen.
- Kv: Influye en la penetración del haz de rayos X y en la calidad de imagen (5).

La imagen obtenida utilizando el protocolo basado en la técnica de Eklund en un examen radiológico de pacientes con implante mamario debe cumplir con los criterios de calidad de imagen dictadas en “Organización Europea de Referencia para Servicios de Diagnóstico y Detección Mamaria con Calidad Garantizada. Directrices europeas para el aseguramiento de la calidad en el cribado y diagnóstico del cáncer de mama” y según los criterios básicos encontrados en estudios recientes para imágenes mamográficas con implantes mamarios (2,4,11), tales como se muestra en la Tabla 1.

Tabla 1. Criterios considerados más relevantes para evaluar las imágenes con implantes mamarios (8,12,18)

Imágenes CC con desplazamiento del implante mamario.	Imágenes OML con desplazamiento del implante mamario.
Definición y nitidez de los tejidos mamarios.	Definición y nitidez de los tejidos mamarios.
Perfil del pezón.	Visualizar el ángulo infra mamario.
Extensión del tejido mamario.	Ausencia de artefactos.
Alineación del seno con el centro del	Pezón no superpuesto al tejido

detector.	mamario.
Ausencia de carpetas de piel.	Ausencia de carpetas de piel.

## **VI. DESCRIPCIÓN DE LA EXPERIENCIA PROFESIONAL**

### **A. LUGAR Y PERIODO EN DONDE SE DESARROLLÓ EL TSP**

Este trabajo de suficiencia profesional lo realicé en una entidad de salud nivel III, en los meses de septiembre a octubre del año 2022, en Lima, Perú.

### **B. TIPO DE EXPERIENCIA PROFESIONAL**

Experiencia profesional en Tecnología médica de la especialidad de radiología en el área de radiodiagnóstico (mamografía).

### **C. DESCRIPCIÓN DEL CASO**

En el presente trabajo de suficiencia profesional se describirán las consideraciones técnicas para implementar un protocolo estandarizado, basado en la técnica de Eklund, en un examen mamográfico de pacientes con implantes mamarios para obtener una imagen de calidad adecuada en una entidad de salud, nivel III, de Lima, Perú, en el 2022.

Un protocolo para la aplicación de la técnica de Eklund permite obtener imágenes de calidad que cumplan con los criterios Europeos de calidad de imagen (4), disminuyendo la tasa de rechazo de las imágenes y aumentando la sensibilidad y especificidad en la evaluación de los signos radiológicos en la imagen mamográfica, esto ayudará a que la interpretación diagnóstica sea la más certera, incrementando así la tasa de detección precoz de cáncer de mama (2,5,8,12).

### **D. PRINCIPALES RETOS Y DESAFÍOS**

Durante mi experiencia profesional identifiqué la ausencia de protocolos estandarizados para los casos de mama con implantes (11), lo que conllevó a enfrentar el desafío de elaborar un protocolo estandarizado para los exámenes mamográficos de mamas con implantes (2,17), teniendo así como

reto garantizar que la imagen mamográfica contenga los requerimientos mínimos para que el médico radiólogo pueda dar un diagnóstico certero y oportuno (3,5,8).

Actualmente en pacientes con implantes mamarios la detección de cáncer de mama se identifica en forma más tardía, debido a las complicaciones que conlleva la realización del examen mamográfico, esto se generaría como consecuencia de imágenes inapropiadas con información insuficiente (11,12,17).

Como tecnólogo médico en radiología tuve como reto realizar una compresión adecuada de la mamas con implantes, debido a las posibles rupturas del implante (6,23).

Ante estos desafíos de realizar mamografías a pacientes con implantes mamarios, como profesional de la salud en Radiología, me vi en la necesidad de implementar un protocolo basado en criterios de calidad de imagen dictadas en “Organización Europea de Referencia para Servicios de Diagnóstico y Detección Mamaria con Calidad Garantizada. Directrices Europeas para el aseguramiento de la calidad en el cribado y diagnóstico del cáncer de mama” (4) y una estandarización de la aplicación adecuada de la “técnica de Eklund”. Esta técnica está basada en la evidencia científica (8,17,18).

#### **E. ESTRATEGIA APLICADA**

Actualmente se evidencia un incremento del uso de los implantes mamarios (1). La literatura científica ha demostrado que dichos implantes podrían generar complicaciones, como disminución de la sensibilidad en la imagen mamográfica y apantallamiento de lesiones (6,10), por lo cual se hizo patente la necesidad de contar con una protocolo estandarizada para los exámenes mamográficos (2).

En consonancia a las recomendaciones de las referencias (indicados en los antecedentes) (8), al momento de recepcionar al paciente con su indicación médica prescrita se le instruyó sobre los objetivos y beneficios del examen mamográfico, y sobre los aspectos técnicos del examen, resaltando las

posibles incomodidades, como por ejemplo el dolor debido a la compresión de la mama (2,11,12,17).

Durante la realización del examen se siguió las pautas indicadas en el protocolo para la aplicación de la técnica de Eklund, la cual consiste en dar las pautas de preparación para el examen mamográfico.

### **Indicaciones antes del examen radiológico**

Se le indicó al paciente que el día de su examen mamográfico, no debería usar aerosoles que contengan micropartículas metálicas, ya que pueden alterar la calidad de imagen (11,12).

### **Indicaciones durante el proceso radiológico**

- Se instruyó a la paciente para que pueda realizar una respiración adecuada (inspiración profunda) durante el examen radiológico, con la finalidad de poder disminuir el dolor ejercido por la compresión de la paleta en la mama y que mantenga la mama quieta para eliminar la borrosidad de la imagen causada por el movimiento, para así reducir la dispersión de los rayos X y poder aumentar la nitidez de la imagen mamográfica (5,8).

### **Posicionamiento del paciente**

Con la disposición geométrica se pudo garantizar una mejora en la calidad de la imagen en las posiciones adecuadas requeridas en la técnica de Eklund (5,8,11)

### **Compresión de la mama con implante**

Con la adecuada compresión (72N) de la mama se logró evitar el solapamiento de estructuras y se mejoró la resolución de contraste (23).

### **Factores de exposición**

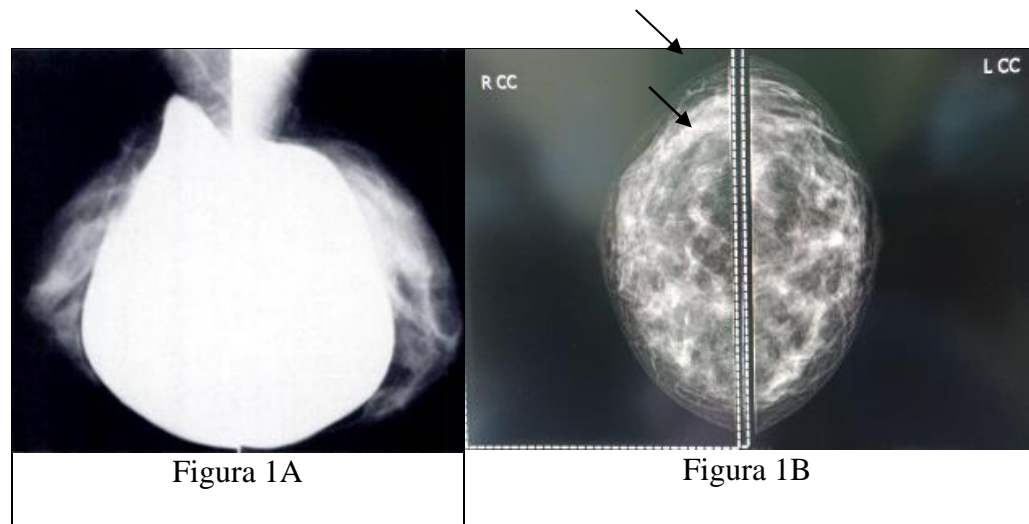
Se emplearon factores de exposición (90 mAs y 27 kV) en base a la experiencia del tecnólogo médico en radiología (5,23).

Se evaluó la calidad de imagen acorde a los criterios de las directrices de la calidad de imagen de la Comunidad Europea, tales como: Definición y nitidez de los tejidos mamarios, visualización el ángulo infra mamario, extensión del tejido mamario, ausencia de artefactos, alineación del seno con el centro del detector y pezón no superpuesto al tejido mamario (3,4,8).

## F. RESULTADOS

Un protocolo implementado permitió mejorar la calidad de la imagen para un diagnóstico certero, reducir la tasa de rechazo y mejorar la atención en pacientes con aumento de mama (por implante) que se realizaron mamografías de tamizaje para detectar indicios de cáncer de mama (5).

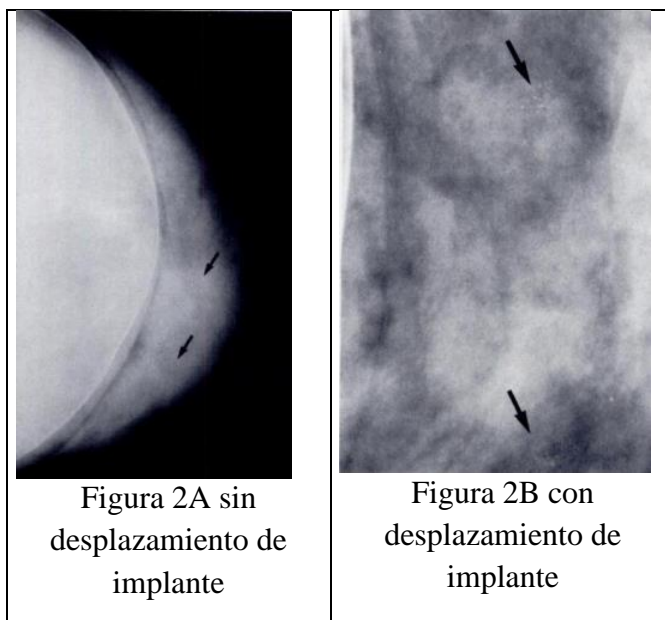
En la Figura 1A, la proyección Cráneo Caudal muestra implantes mamarios que imposibilitan la compresión del tejido mamario, enmascarando alguna patología presente. Asimismo, en la Figura 1B, se observa que la técnica aplicada (desplazamiento del implante hacia la pared torácica) permite visualizar una estructura real de la mama, evidenciando como ejemplo microcalcificaciones (flecha). Además, cumple con los criterios de calidad de imagen (2,4).



*Figura 1A. Mamografía de Eklund (17). Figura 1B. Elaboración propia. Fuente: Registros del trabajo de suficiencia profesional.*

La Figura 2A, en proyección cráneo caudal muestra una compresión estándar donde las microcalcificaciones podrían apantallarse (flecha). En

comparación con la Figura 2B donde se muestra el beneficio de desplazar el implante para realizar una compresión adecuada, evidenciando dos grupos de microcalcificaciones (flechas) (17).



*Fuente: Eklund GW, Busby RC, Miller SH, Job JS.*

## VII. COMPETENCIAS PROFESIONALES UTILIZADAS

Cuadro: Competencias profesionales utilizadas

Curso	Competencias y aptitudes adquiridas	Justificación
Tecnología en Diagnóstico por imágenes con radiaciones ionizantes	Manejo de los métodos, técnicas y protocolos, en los exámenes de diagnóstico por imágenes de mamografía.	Este curso me sirvió para obtener las imágenes mamográficas, aplicando los protocolos estándar y las técnicas establecidas para realización del examen.
Semiología radiológica	Reconocer las diversas manifestaciones patológicas en relación a los diferentes	Este curso me sirvió para reconocer hallazgos comunes como masas, microcalcificaciones

	signos radiológicos encontrados.	en imágenes médicas de mamas sin implantes y con implantes.
Gestión de la calidad en Radiología	Aplicar los procedimientos y protocolos básicos de control de calidad en los equipos de diversas modalidades del diagnóstico por imágenes.	Este curso me ayudó a identificar los aspectos generales en el control de calidad de los equipos médicos radiológicos.
Instrumentación y equipos en diagnóstico por imágenes	Interpretar el principio de funcionamiento, operatividad y seguridad de la instrumentación y equipos que utilizan radiaciones ionizantes para el diagnóstico por imágenes.	Este curso me ayudó a operar correctamente el equipo mamográfico de marca Hologic, así como los dispositivos que sostienen y comprimen el seno y lo posicionan para que las imágenes se puedan obtener en diferentes ángulos.
Radiobiología y protección radiológica	Interpretar los fenómenos físico-químicos y biológicos que ocurren en los organismos vivientes por efecto de las radiaciones ionizantes y la aplicación de los principios de protección radiológica.	Me ayudó a prevenir o minimizar los riesgos que podrían derivarse de la exposición a las radiaciones ionizantes y que ésta se mantenga "tan bajo como sea razonablemente posible" (25).
Metodología de investigación	Adquirir conocimiento del proceso científico: que incluye el problema de investigación, los objetivos, marco teórico, tipos de estudio y diseño muestral.	Este curso me ayudó en mi trabajo de suficiencia profesional a recocer la problemática de mi experiencia en Tecnología médica en Radiología.

*Fuente: Elaboración propia*

**VIII. APORTES A LA CARRERA (COMPETENCIAS ADQUIRIDAS EN LA PRÁCTICA PROFESIONAL NUEVAS O COMPLEMENTARIAS)**

Cuadro: Competencias profesionales utilizadas

Curso	Aportes y cambios que se sugieren al curso
Tecnología en Diagnóstico por imágenes con radiaciones ionizantes	Durante mi formación profesional, en este curso, nos enseñaron el manejo de técnicas y protocolos establecidos en estándares internacionales. Sin embargo, no abordaron cómo diseñar protocolos para los exámenes radiológicos en mamografía. Por ello, se recomienda una futura actualización ya que es importante poder incluir que existan cursos propios en la carrera de Radiología, en los que se enseñe a elaborar o diseñar protocolos, para que luego puedan ser implementados en sus prácticas profesionales o en sus centros de labores, con la finalidad de realizar exámenes radiológicos de calidad (26).
Gestión de la calidad en Radiología	En este curso se nos enseñó a aplicar los procedimientos y protocolos básicos de control de calidad en los equipos de diversas modalidades del diagnóstico por imágenes de manera teórica. No obstante, dado el contexto actual del avance tecnológico, es necesario que el profesional moderno del día de hoy no sólo tenga el conocimiento teórico, sino que sepa operar y ejecutar el control de calidad en estos equipos radiológicos de tecnología actual. Por ello, se recomienda en un futuro, dar un mayor énfasis en la práctica de control de calidad con estos equipos. Esto sería muy beneficioso para el profesional tecnólogo médico en radiología, ya que sería más práctico realizar los controles de calidad en estos equipos, de esta manera se podría obtener imágenes de alta calidad con la menor dosis posible (27).

<p>Búsqueda bibliográfica y redacción científica</p>	<p>En una posterior actualización de la malla curricular en la carrera de Radiología, se sugiere que se dicte un curso complementario en el noveno ciclo, sobre búsqueda bibliográfica y redacción científica, que sirva de base para la realización de suficiencia profesional e investigaciones en general.</p> <p>Dado que en el último año de estudios se realizan las prácticas preprofesionales, y que se encuentran desafíos o retos, para contrarrestarlos con fines académicos se requiere identificar la evidencia científica, el problema, la búsqueda bibliográfica con el fin de redactar y publicar un artículo científico.</p>
--	---

## IX. CONCLUSIONES

He podido implementar un protocolo para el proceso de obtención de imágenes mamográficas con implantes y brindar las mejores condiciones para garantizar la alta calidad diagnóstica. El resultado ha sido dar indicaciones correctas a las pacientes antes y durante el examen mamográfico: una respiración adecuada, una compresión correcta acompañada de un buen posicionamiento de la paciente y la elección idónea de factores de exposición. Estas consideraciones son esenciales para la detección temprana del cáncer de mama en mujeres asintomáticas con aumento de mama por implantes.

## X. REFERENCIAS

1. GmbH PH& A. 2021 indica una demanda récord de estética mamaria en todo el mundo [internet]. 2022 [citado 11 de enero de 2024]. Disponible en: <https://polytech-health-aesthetics.com/es/blog/articulo/2021-indica-una-demanda-record-de-estetica-mamaria-en-todo-el-mundo/>
2. Sá dos Reis C, Gremion I, Richli Meystre N. Study of breast implants mammography examinations for identification of suitable image quality criteria. *Insights Imaging*. 3 de enero de 2020;11:3.
3. Blanc D. European guidelines on quality criteria for diagnostic radiographic images. *Radioprotection (Bulletin de la Societe Francaise de Radioprotection)* [internet]. 1 de marzo de 1998 [citado 8 de febrero de 2024];32. Disponible en: <https://www.osti.gov/etdeweb/biblio/20035171>
4. European guidelines for quality assurance in breast cancer screening and diagnosis. Fourth edition - summary document | Perry | *Oncology in Clinical Practice* [internet]. [citado 1 de febrero de 2024]. Disponible en: [https://journals.viamedica.pl/oncology\\_in\\_clinical\\_practice/article/view/9310](https://journals.viamedica.pl/oncology_in_clinical_practice/article/view/9310)
5. Richli Meystre N, Henner A, Sá dos Reis C, Strøm B, Pires Jorge JA, Kukkes T, et al. Characterization of radiographers' mammography practice in five European countries: a pilot study. *Insights Imaging*. 13 de marzo de 2019;10:31.
6. Framis A, Escribano F, Mayoral M, Blázquez C, Oliva E. Complicaciones tardías de los implantes mamarios y su manejo diagnóstico. *Seram* [internet]. 18 de mayo de 2021 [citado 9 de enero de 2024];1(1). Disponible en: <https://piper.espacio-seram.com/index.php/seram/article/view/4258>
7. Shah AT, Jankharia BB. Imaging of common breast implants and implant-related complications: A pictorial essay. *The Indian Journal of Radiology & Imaging*. junio de 2016;26(2):216.
8. Sá dos Reis C, Gremion I, Richli Meystre N. Consensus about image quality assessment criteria of breast implants mammography using Delphi method with radiographers and radiologists. *Insights Imaging*. 3 de abril de 2020;11:56.
9. Statista [internet]. [citado 10 de enero de 2024]. Cirugía estética: intervenciones más realizadas en mujeres a nivel mundial. Disponible en: <https://es.statista.com/estadisticas/813221/principales-operaciones-de-cirugia-estetica-en-mujeres-a-nivel-mundial/>
10. Sánchez Rubio N, Lannegrand Menéndez B, Duque Muñoz M, Montes Fernández M, Ciudad Fernández MJ. Complicaciones infrecuentes de las prótesis de mama. *Radiología*. 1 de julio de 2020;62(4):266-79.

11. Park J, Ko EY, Han BK, Ko ES, Choi JS, Kim H. Appropriate screening mammography method for patients with breast implants. *Sci Rep.* 1 de febrero de 2023;13:1811.
12. Couto LS, Freitas-Junior R, Corrêa RS, Lauar MV, Bauab SP, Dellê Urban LAB, et al. Are All Views with and without Displacement Maneuver Necessary in Augmentation Mammography? Putting Numbers Into Perspective. *Asian Pac J Cancer Prev.* enero de 2022;23(1):233-9.
13. Datos epidemiológicos Instituto Nacional de Enfermedades Neoplásicas [internet]. [citado 9 de enero de 2024]. Disponible en: <https://portal.inen.sld.pe/indicadores-anuales-de-gestion-produccion-hospitalaria/>
14. Montón Echeverría J. Situación actual de los registros nacionales de implantes mamarios en países de la Federación Ibero Latinoamericana de Cirugía Plástica (FILACP). *Cirugía Plástica Ibero-Latinoamericana.* septiembre de 2022;48(3):251-6.
15. O’Keefe JR, Wilkinson JM, Spuur KM. Current practice in mammographic imaging of the augmented breast in Australia. *J Med Radiat Sci.* junio de 2020;67(2):102-10.
16. Santos ROM dos, Assis M de, Dias MBK, Tomazelli JG. Risco de resultado falso positivo no rastreamento mamográfico do Brasil. *Cad Saúde Pública.* 26 de mayo de 2023;39:e00117922.
17. Eklund GW, Busby RC, Miller SH, Job JS. Improved imaging of the augmented breast. *AJR Am J Roentgenol.* septiembre de 1988;151(3):469-73.
18. Moneme NC, Curtis J. Radiographer mammographers’ attitudes towards implementing new techniques for imaging the augmented breast, after viewing a training DVD or receiving cascade training: A survey. *Radiography (Lond).* febrero de 2019;25(1):39-45.
19. Kam K, Lee E, Pairawan S, Anderson K, Cora C, Bae W, et al. The Effect of Breast Implants on Mammogram Outcomes. *Am Surg.* octubre de 2015;81(10):1053-6.
20. Marcon AC, Silva DA da, Serena GC, Lorenzoni IC, Glänzel PM, Costa JG, et al. A importância do conhecimento da anatomia e fisiologia feminina associado a educação em saúde para a aquisição de hábitos de higiene saudáveis e práticas sexuais seguras. 2023 [citado 10 de febrero de 2024]. Disponible en: <https://lume.ufrgs.br/handle/10183/268292>
21. Cancer (IARC) TIA for R on. Global Cancer Observatory [internet]. [citado 23 de enero de 2024]. Disponible en: <https://gco.iarc.fr/>
22. Rodrigo Guridi G, Jaime Arriagada S. Cirugía de aumento mamario. *Rev Med Clin Condes.* 1 de enero de 2010;21(1):107-12.

23. Blanco S, Di Risio C, Andisco D, Rojas RR, Rojas RM. Parámetros mamográficos: compresión, dosis y discomfort. RAR. 1 de abril de 2017;81(2):100-4.
24. Definición de protocolo - Diccionario de cáncer del NCI - NCI [internet]. 2011 [citado 23 de enero de 2024]. Disponible en: <https://www.cancer.gov/espanol/publicaciones/diccionarios/diccionario-cancer/def/protocolo>
25. Protección radiológica - CSN [internet]. [citado 3 de febrero de 2024]. Disponible en: <https://www.csn.es/proteccion-radiologica>
26. García L. Desarrollo de protocolo nacional de técnica de mamografía optimizadas a partir de estimación de dosis glandular promedio [internet] [Thesis]. 2019 [citado 1 de febrero de 2024]. Disponible en: <http://saber.ucv.ve/handle/10872/19609>
27. Reis C, Pascoal A, Sakellaris T, Koutaloni M. Quality assurance and quality control in mammography: a review of available guidance worldwide. Insights Imaging. octubre de 2013;4(5):539-53.

## XI. ANEXOS


**Anexo 1.** Tabla de criterios considerados más relevantes para evaluar las imágenes con implantes mamarios.

Imágenes CC con desplazamiento del implante mamario	Imágenes OML con desplazamiento del implante mamario
Definición y nitidez de los tejidos mamarios.	Definición y nitidez de los tejidos mamarios.
Perfil del pezón	Visualizar el ángulo infra mamario
Extensión del tejido mamario.	Ausencia de artefactos,
Alineación del seno con el centro del detector	Pezón no superpuesto al tejido mamario,
Ausencia de carpetas de piel	Ausencia de carpetas de piel

**Anexo 2.** Tabla de resumen de protocolo estandarizado basado en la aplicación de la técnica de Eklund en pacientes con implante mamario.

<b>Indicaciones</b>	<b>Antes del examen mamográfico</b>	<b>Durante el examen mamográfico</b>
	No usar aerosoles que contengan micropartículas metálicas, ya que pueden alterar la calidad de imagen	Mantener inspiración profunda, con la finalidad de poder disminuir el dolor ejercida por la compresión y para eliminar la borrosidad de la imagen causada por el movimiento, para así reduce la dispersión de rayos X y poder aumentar la nitidez de la imagen mamográfica.
<b>Posicionamiento del paciente</b>	<b>En Cráneo caudal</b>	
	Lograr una disposición geométrica en la que la incidencia de rayos x es oblicua desde la posición superior, con el tubo a 90°.	
<b>Compresión de la mama</b>	Aplicar una compresión de 72N ± 15 de la mama para lograr evitar el solapamiento de estructuras y mejorara la calidad de imagen.	
<b>Parámetros técnicos</b>	<b>Miliamperaje (mAs)</b>	<b>Kilovoltio (kV)</b>
	90	27

**Anexo 3.** Carta de autorización del departamento de diagnóstico por imágenes para llevar a cabo el trabajo de suficiencia profesional

 **PERÚ** **Ministerio de Salud** **Hospital Cayetano Heredia**

“Año del Bicentenario, de la consolidación de nuestra Independencia, y de la conmemoración de las heroicas batallas de Junín y Ayacucho”

**Carta de autorización del Departamento de Diagnóstico por Imágenes para llevar a cabo el trabajo de suficiencia profesional**

Lima, 9 de febrero 2024

Bachiller(es)  
**Sarita Amiquero Quispe**  
Egresado de la Escuela de Tecnología Médica  
Universidad Peruana Cayetano Heredia

Presente. -


**Autorización del trabajo de suficiencia profesional titulado “PROTOCOLO ESTANDARIZADO BASADO EN LA APLICACIÓN DE LA TECNICA DE EKLUND EN UN EXAMEN RADIOLOGICO DE PACIENTES CON IMPLANTE MAMARIO PARA OBTENER UNA IMAGEN DE BUENA CALIDAD EN UN ENTIDAD DE SALUD - NIVEL III DE LIMA-PERU 2022”**

Estimado(a/es) Sarita Amiquero Quispe:

Por medio de la presente, tengo el agrado de dirigirme a usted para saludarlo cordialmente y a la vez informar, como Jefe del **Departamento de Diagnóstico por Imágenes**, que se ha autorizado la ejecución del trabajo de suficiencia profesional titulado “Protocolo estandarizado basado en la aplicación de la técnica de Eklund en un examen radiológico de pacientes con implante mamario para obtener una imagen de buena calidad en una entidad de salud-nivel III de Lima-Perú 2022”, el cual se desarrolló desde septiembre hasta el octubre de año 2022.

Sin otro particular me despido de usted.

Atentamente,

  
HOSPITAL CAYETANO HEREDIA  
DEPARTAMENTO DE DIAGNOSTICO POR IMAGENES

Nombre: M.C. César Augusto Ramirez Cotrina  
Jefe del Departamento de Diagnóstico por Imágenes