

# PROTOCOLO DIAGNÓSTICO PARA STROKE POR TC DE EMERGENCIA

*por* Edwin Abel BELLODAS FIESTAS

---

**Fecha de entrega:** 13-ene-2024 10:45a.m. (UTC-0500)

**Identificador de la entrega:** 2270417957

**Nombre del archivo:** PROTOCOLO\_DIAGNOSTICO\_PARA\_STROKE\_POR\_TC\_DE\_EMERGENCIA.docx (106.46K)

**Total de palabras:** 3631

**Total de caracteres:** 19133

## **RESUMEN**

**Introducción:** La tomografía computarizada (TC) de emergencia es muy utilizada para distintas patologías o accidentes, como por ejemplo los accidentes cerebrovasculares (ACV) que necesitan un diagnóstico oportuno y así poder brindar las mejores soluciones a los pacientes. **Objetivo.** Determinar el protocolo por TC más recomendado para ayudar al diagnóstico y tratamiento del stroke y otras patologías de origen pulmonar asociadas, en los servicios de emergencias. **Tipo de estudio:** Monografía **Metodología:** Se realizó una revisión y análisis bibliográfico (2017 - 2021) en Pubmed, Lilacs, google académico sobre el estudio del stroke. **Resultados:** El 55% de la bibliografía considera a la TC de cerebro sin contraste como examen primario, 30% sugieren la TC de cerebro SC acompañado con la TC de tórax como exámenes primarios, 10% mencionan a la TC de cerebro acompañada de resonancia como exámenes primarios, y solo el 5% sugiere a la TC de cerebro sin contraste más la perfusión por TC. **Conclusiones.** La TC cerebral sin contraste es la principal modalidad de ayuda diagnóstica que tenemos en la evaluación inicial del accidente cerebro vascular (ACV), ya que nos da información temprana y precisa sobre a qué tipo de isquemia u otra patología cerebral nos estamos encontrando.

**Palabras clave:** Tomografía, protocolo, stroke, ACV.

## ABSTRACT

**1**  
**Objective.** Determine the most recommended computed tomography (CT) protocol to aid in the diagnostic and treatment of stroke and other associated pathologies of pulmonary origin, in the emergency services. **Material and Methods.** A search was made for articles related to the study of stroke, ways of carrying out the study and care protocols, 32 articles related to the research that was made. **Conclusions.** Brain CT without contrast is the main diagnostic aid modality that we have in the initial evaluation of stroke, since it gives us early and precise information about what type of ischemia or other pathology we are encountering.

In recent years, the support of chest CT as a complement to brain CT without contrast has been sought to rule out pneumonia associated with stroke and also to provide us with information on chest pathologies that could happen as complications of stroke.

After applying the previous CT scans, we can already differentiate what the next step will be if it is an Angio tomography or a cerebral perfusion by tomography to develop the best planning in the treatment to be performed.

**Keywords:** Tomography, Protocol, stroke.

## I. INTRODUCCION

### 1.1 MARCO TEORICO

Entre todas las patologías cerebrales, el accidente cerebro vascular (ACV) isquémico es la razón más común para las visitas a los servicios de emergencias. El ACV isquémico representa el 80% de todas las patologías cerebrales (1). La hemorragia cerebral (HIC) representa un 20% de todos los stroke, y se produce por la extravasación de sangre en el parénquima encefálico, que se produce por la ruptura de un vaso sanguíneo (2).

#### 1.1.1 Definición de Accidente Cerebro Vascular:

El ACV evoluciona produciendo signos patológicos que alteran la función cerebral, que pueden generar grave daño al paciente y pueden llegar a producir hasta la muerte. En sí, es una lesión del tejido cerebral, que puede ser hemorrágica o isquémica (3).

#### 1.1.2 Tipos de ACV

**ACV Hemorrágico:** Representa el 20% de todos los ACV y se produce por la extravasación de sangre dentro del tejido cerebral, producida por la ruptura de un vaso sanguíneo; es responsable de la mayoría de las muertes y discapacidad (4). La hemorragia cerebral es una complicación ( que prosigue a la isquemia cerebral) que puede ocurrir debido a complicaciones de la enfermedad o por motivo del tratamiento intrahospitalario, y que puede poner

en riesgo la vida del paciente (5).

**ACV Isquémico:** Es la enfermedad cerebral con mayor frecuencia en los servicios de emergencia (6); se origina por la obstrucción de un vaso arterial que evoluciona a un daño invariable por isquemia y se produce por la falta de flujo sanguíneo al tejido cerebral. El tejido cerebral isquémico muere rápidamente, formándose alrededor una zona de alteración de la función (penumbra isquémica) (7).

### **1.1.3 Hallazgos Tomográficos de ACV:**

Las imágenes radiológicas contribuyen a definir que pacientes son los que se beneficiarán más con un tratamiento u otro; permitiendo así, decisiones de tratamiento específicos y eficientes. Además, nos permiten diferenciar entre ACV hemorrágico e isquémico (8).

La TC de cerebro sin contraste puede distinguir tempranamente un ACV, mostrando signos tomográficos como el signo de la pérdida de la cinta insular, edema cortical focal, signo de la arteria cerebral media hiperdensa, émbolos cálcicos, hemorragias cerebrales, compresión ventricular, atenuación del núcleo lenticular y signo de la pérdida de surcos (9).

La angio TC puede mostrar trombos, oclusiones, malformaciones arteriovenosas (MAV), estenosis carotidea, confirmación de tumores. La TC de tórax sin contraste nos puede mostrar neumonía asociada al ACV,

calcificaciones en el cayado aórtico, oclusiones de grandes vasos, consolidaciones en tejido pulmonar, patologías torácicas anteriores al ictus, neumonías intrahospitalarias, neumonías posteriores al ictus; mientras que con la perfusión por TC podemos evaluar infarto cerebral, zona de penumbra, mapas hemodinámicos (9).

#### **1.1.4 Protocolo de TC Cerebral para el Diagnóstico de ACV:**

<sup>11</sup> En la mayoría de los casos, una TC cerebral sin contraste nos puede dar las herramientas necesarias para saber qué decisión se tomara en el tratamiento de la emergencia ante el caso de un ACV (1); sin embargo, en los últimos años se han agregado más protocolos para el diagnóstico preciso y temprano del ACV, como por ejemplo la tomografía de tórax (como ayuda al diagnóstico temprano del ACV), la angio TC cerebral (como un estudio fundamental en el enfoque inicial), perfusión por tomografía cerebral (para evaluar el área de infarto y el área de penumbra que podría ser salvable). Cada protocolo se realiza según sea el caso de cada paciente; es decir si se busca descartar ACV isquémico agudo o ACV hemorrágico (7).

**TC de Cerebro Sin Contraste:** Puede diferenciar entre ACV isquémico y hemorrágico con alta precisión en forma temprana (10), permitiendo el hallazgo temprano de signos tomográficos que pueden indicar el desarrollo de un posible evento isquémico. Por ejemplo, <sup>2</sup> el signo de la arteria cerebral media hiperdensa nos permite localizar la lesión aun cuando la clínica no se encuentre clara aun y nos da información respecto al pronóstico del paciente (9). Es preciso hacer notar que existen diferencias notables en los signos radiológicos entre los pacientes con ACV

isquémico y los pacientes que no tengan dicha patología (11), como por ejemplo el traumatismo cráneo-encefálico (TEC) con hemorragias, contusión hemorrágica, tumores y signos de hidrocefalia (10).

**TC de Tórax sin Contraste:** <sup>3</sup> En caso de sospecha de oclusión proximal se debe adicionar al protocolo de imágenes una tomografía de tórax (12), para poder diferenciar si existe una patología preexistente en parénquima pulmonar que pueda darnos indicios de algunas causas que puedan provocar ACV (13). <sup>2</sup> La sociedad española de neurología (SEN) los ACV son la segunda manifestación neurológica en pacientes con covid-19, por lo que es de gran apoyo y se debería adherir a los protocolos de diagnóstico de stroke (14). Además, tenemos una gran variedad de infecciones del parénquima pulmonar que acontecen durante la fase aguda del ACV isquémico: infección respiratoria, neumonía por aspiración, neumonía post ACV o neumonía asociada al ACV (15). Los signos radiológicos relacionados con la neumonía son los nódulos, la consolidación, la opacidad en vidrio esmerilado, las broncogramas aéreas y el parénquima pulmonar (16).

**La Angio TC de Carótidas y Cerebral:** Es un procedimiento mínimamente invasivo que requiere medio de contraste yodado intravenoso, que nos permite estudiar la anatomía vascular arterial, Puede ayudar a diagnosticar áreas de oclusión o estenosis vascular extra craneana (17), se sugiere ser realizado después de la TC de cerebro sin contraste (18). Los émbolos cálcicos, trombos, oclusiones, MAV y estenosis también son una causa diagnosticada del ACV, por lo que es necesario realizar una angio TC de arterias carotídeas y cerebro buscando patologías desde el

arco aórtico (13, 19).

**La Perfusión Cerebral por TC:** Es una técnica que permite evaluar cualitativa y cuantitativamente la perfusión del cerebro, generando mapas de colores que representan la microcirculación cerebral junto con indicadores hemodinámicos cerebrales, su principal indicación es encontrar la zona de penumbra isquémica (20). En comparación con la TC cerebral sin contraste, la TC de perfusión nos da una mayor sensibilidad en el diagnóstico del ACV isquémico agudo (21), mostrándonos si hay un centro de infarto, el tamaño, la existencia de zona de penumbra (tejido cerebral que aún puede ser recuperado) (22).

Se realiza una sugerencia de protocolo Stroke (Tablas 1, 2, 3).

#### **1.1.5 Definición de Términos:**

**Neuropatologías relacionadas al stroke:** Antecedentes de patologías pulmonares, aspiraciones pulmonares, infecciones del tracto pulmonar, neumonías posteriores al ictus, trombos y oclusiones de vasos y arterias torácicas, calcificaciones de la aorta torácica.

**Stroke.** Rápido desarrollo de patologías de origen cerebral que alteran las funciones neurológicas que pueden ser de tipo isquémico o hemorrágicos.

**Protocolo de Tomografía para el stroke.** Exámen de diagnóstico por imágenes que nos brindan información de manera temprana y certera para dar un diagnóstico sobre patologías asociadas al ACV.

**Zona de penumbra:** Tejido afectado por la isquemia potencialmente salvable con tratamiento temprano.

## 1.2 JUSTIFICACIÓN

Hemos revisado previamente que los ACV isquémico es la razón más común para las visitas a los servicios de emergencias representa mayoría de casos de las patologías cerebrales que llegan a los servicios de emergencia (1), y que es la TC el método diagnóstico más utilizado para el descarte entre ACV hemorrágico e isquémico (8).

En ese contexto, este trabajo académico es importante y de interés para los profesionales de la salud que trabajan en los servicios de emergencia, y para los tecnólogos médicos en radiología que trabajan el servicio de tomografía; puesto que, provee de información actualizada para un mejor desenvolvimiento profesional, el que a su vez beneficiará con una atención oportuna, posibilidades de un mejor pronóstico y recuperación de los pacientes que lo necesiten.

## 1.3 ANTECEDENTES

Choreño-Parra et al. (1) en su artículo acerca de enfermedad vascular cerebral isquémica, nos dice que el stroke es la primera causa de discapacidad en los pacientes dados de alta en el mundo, donde representa el 80% de los eventos.

Además, nos dice que la TC nos puede señalar que tipo de stroke es al que nos enfrentamos, que se debe realizar dentro de los 20 minutos de ingreso del paciente a emergencia. Por otro lado, recomienda el uso de protocolos adicionales como angio TC y el uso de la perfusión por TC.

Sieira et al. (2) en su investigación relacionada a enfermedades cerebrovasculares, afirma que la TC cerebral brinda una información prácticamente al 100% de los eventos hemorrágicos intracerebrales, salvo hemorrágicas muy pequeñas. Si la TC se realiza sin contraste, el examen puede ampliarse con la administración de medio de contraste para descartar otras patologías de origen vascular o tumorales. Además, brinda información sobre localización y dimensiones de las lesiones.

Vilela (8) en su artículo relacionado a ACV y su diagnóstico mediante imágenes, adecuó la TC de cerebro sin contraste, la angio tomografía y la resonancia magnética (RM) para distinguir entre isquemia y hemorragia, para localizar el origen y la causa del ictus, para definir las dimensiones del infarto cerebral y encontrar la oclusión arterial. Las imágenes por TC sirvieron para filtrar rápidamente a los pacientes para ser derivados a tratamientos según sus resultados. Afirma que la TC sirve para identificar el tamaño del tejido cerebral probablemente salvable (penumbra) y de una lesión cerebral irreversible (infarto) mediante la técnica de perfusión. Además, nos dice que el estado de la circulación colateral arterial, el tipo y la extensión del coágulo pueden verse por angio TC.

Cabañas et al. (10) nos afirman que la TC de cerebro sin contraste es el examen principal para diagnóstico de ACV, debido a que puede diferenciar entre ACV isquémico y hemorrágico desde muy temprano. Además, teniendo en cuenta que la TC se encuentra en muchos hospitales, permite hacer exámenes en segundos siendo más práctica en pacientes que no colaboran o en claustrofóbicos, mientras que la resonancia magnética no.

López (11) en su artículo relacionado a la evaluación tomográfica de la arteria cerebral media en el ACV, afirma que <sup>1</sup> la TC cerebral sin contraste es el principal método de ayuda diagnóstica para detectar imágenes sugerentes al ACV isquémico, y que está disponible en muchos centros hospitalarios, con un tiempo rápido de realización, y que se puede diferenciar que tratamiento se va a usar, brindando un diagnóstico oportuno. También afirma que un caso frecuente de encontrar es el de la arteria cerebral media hiperdensa, y que si podemos identificar temprano esta lesión sería de gran ayuda en el tratamiento del paciente.

Mariños et al. (14) en su publicación referente a ACV isquémico y COVID-19, nos da a conocer que el ACV isquémico es la segunda patología cerebral asociada a pacientes con <sup>2</sup> COVID-19, por lo que propone que la TC cerebral debería ser un complemento a la <sup>2</sup> TC de tórax en busca de un diagnóstico temprano de covid-19 para tomar precauciones en estos pacientes.

Zapata (15) en su tesis referente a neumonía inducida por stroke, nos dice que la TC de tórax puede ayudarnos a tener un mejor estudio del pulmón y brindarnos información específica sobre enfermedades pulmonares anteriores al proceso de ACV.

Alfonso et al. (17) argumentan que si bien la TC de cerebro es el examen principal que se recomienda por protocolos internacionales, también se pueden solicitar otros exámenes como la angio TC cerebral como estudio inicial, luego la perfusión cerebral por TC y la resonancia para establecer el infarto y la zona de penumbra.

Zumbado et al. (18) argumentan que la tomografía de cerebro sin contraste es el examen con una especificidad del 100% a las 6 horas de iniciado el evento; sin embargo, en un futuro la angio TC nos brindará una gran información sobre el ACV hemorrágico, ya que nos mostrara patologías vasculares y lugares exactos donde se desarrollan.

Sequeiros et al. (19) en su publicación acerca de del accidente cerebrovascular isquémico, nos da recomendaciones sobre el uso de la tomografía de cerebro sin contraste, teniendo en cuenta su alta definición, aceptabilidad por los pacientes y médicos. Además, nos dice que la tomografía es la más precisa de los métodos diagnósticos en lo que respecta al diagnóstico del stroke; recomendando también, el uso de la perfusión cerebral por tomografía (que muestra con un buen grado de especificidad la zona de penumbra en caso de isquemia), y la angio TC de carótidas

y cerebral, (para un mejor tratamiento en las patologías vasculares en ACV hemorrágicos).

Bill et al. (20) afirman que las imágenes por TC son la herramienta diagnóstica por excelencia para diferenciar ACV isquémico del hemorrágico y otras patologías que asemejan al stroke, y que es muy útil para diferenciar planeamientos que se van a administrar a determinado grupo de pacientes. También nos hace notar que la perfusión por TC todavía está sujeta la evaluación de cada médico tratante, a pesar de los avances en los estudios.

Leal (22) nos habla acerca de la importancia de reducir el tiempo de espera luego del inicio del ACV y la atención por tomografía, teniendo en cuenta que se tendrá un diagnóstico temprano del ACV. Sostiene también que se pueden utilizar la TC cerebral sin contraste o la resonancia magnética para diferenciar el ACV, y la TC de tórax sin contraste como descarte de neumonía previa.

Málaga et al. (23) nos muestran la problemática en el Perú, describiendo que se han reportado casos de evolución en el cuadro en pacientes a los que se les dio tratamiento en fase aguda, se les aplicó trombectomía y trombólisis en las 3 primeras horas. En ese contexto; es necesario tener parámetros para una atención oportuna desde que el paciente llega al hospital, con respecto a primera atención, así como la toma de su primera TC (puesto que al demorar se incrementa la probabilidad de hemorragia intracerebral producida).

Amaya et al. (24) nos dicen que el ACV es una emergencia que debe ser tratada a la rápidamente y con la mayor protección posible ante la emergencia del covid-19. Se recomienda el pedido de la TC de tórax como examen junto a la de cerebro para el diagnóstico del ACV, siendo el tiempo el principal enemigo en el tratamiento.

Silva et al. (25) afirman que la tomografía cerebral es el examen de elección en las emergencias, ya que por su bajo costo está disponible en muchos centros, tiene un alto nivel de diagnóstico para la detección de ACV, y nos brinda gran información según la evaluación de una red neuronal de inteligencia artificial para determinar el tejido lesionado.

La Revista Americana de Cardiología (26) en una investigación acerca del uso del score calcio como medida para cuantificar el daño a futuro en el ictus, afirma que mediante la tomografía torácica de baja energías se puede clasificar la información y usarla como base predictiva en la mortalidad del ACV.

Ruiz et al. (27) afirman que, si bien es importante la clínica, hay que tener un soporte como los métodos de diagnóstico por imágenes, específicamente la TC cerebral que permite observar la anatomía normal o patológica del cerebro. Concluye que se debe efectuar lo más temprano posible para que nos brinde un diagnóstico oportuno si es que existe la sospecha de ACV.

Sosa et al. (28) afirman que es muy necesario que la primera tomografía se realice lo más temprano posible, para así poder realizar un planeamiento, tratamiento y manejo de pacientes que llegan a emergencia con probable diagnóstico de ACV.

Suarez (29) nos refiere que la complicación que más podemos observar en pacientes que sufren de ACV es la neumonía, y que como primer examen de diagnóstico se debe considerar la TC cerebral simple; y luego, según la clínica de los pacientes la considerar la TC de tórax.

Finalmente, San Juan (30) afirma que el tratamiento del ACV depende mucho del diagnóstico temprano y el determinar la gravedad que tiene el paciente, por lo que se hace necesario realizar la primera TC cerebral lo más rápido posible, y así obtener la información sobre qué el tipo de ACV al cual nos enfrentamos.

#### **1.4 PROBLEMÁTICA**

<sup>5</sup> Uno de los mayores problemas con el que nos encontramos en el diagnóstico del stroke, es no tener protocolos estandarizados que nos permitan brindar ayuda diagnóstica uniforme a todos los pacientes que llegan a emergencia para descartar este mal. El tiempo es un factor importante cuando se trata de estos casos, es por eso que los tecnólogos médicos en radiología que trabajan en el área de tomografía computarizada deben estar capacitados e instruidos con respecto a las múltiples opciones que tienen para enfrentar el descarte de ACV , y poder ofrecer a los

médicos emergenciólogos la mejor alternativa según el cuadro clínico de cada paciente (3).

En ese contexto nos hacemos la siguiente pregunta: ¿Cuál es el <sup>1</sup>protocolo Diagnóstico para Stroke por TC de Emergencia?

## II. <sup>1</sup> OBJETIVO

- Determinar el protocolo diagnóstico para stroke por TC de Emergencia más recomendado.

### III. CUERPO

#### 2.1 RESULTADOS:

De toda la bibliografía que aportó a esta monografía, el 16% es nacional, el 16% proviene de Colombia, 12% de España con, 12% de USA, 13% de Cuba, y 31% de otros países extranjeros. (Grafico 1).

De los 20 artículos seleccionados para este trabajo, 55% de ellos mencionan a la TC de cerebro SC como examen primario, 30% sugieren la TC de cerebro SC acompañado con la TC de tórax como exámenes primarios, 10% mencionan a la TC de cerebro acompañada de resonancia como exámenes primarios, y solo el 5% sugiere a la TC de cerebro sin contraste más la perfusión por TC. (Gráfico 2).

#### IV. CONCLUSIONES

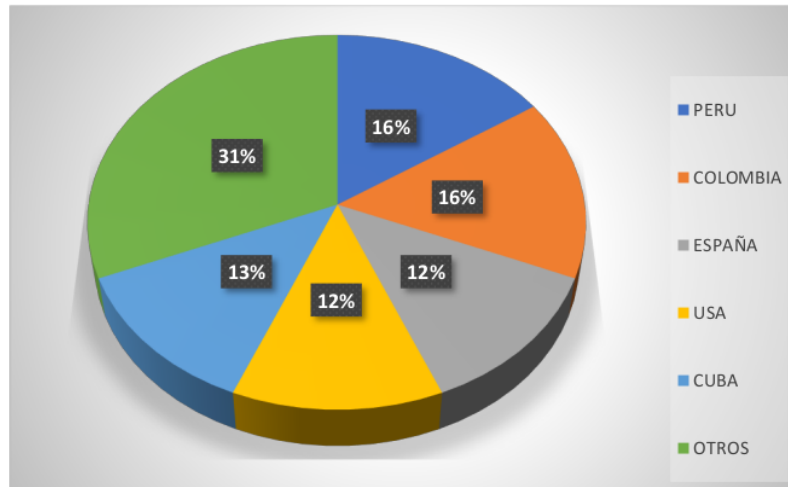
- La TC cerebral sin contraste es la principal modalidad de ayuda diagnóstica que tenemos en la evaluación inicial del ACV, ya que nos da información temprana y precisa sobre a qué tipo de stroke u otra patología nos estamos encontrando.
- En los últimos años se está buscando el apoyo de la TC de tórax como complemento de la TC de cerebro sin contraste, para descartar patologías torácicas o neumonías asociadas al ACV.
- Después de aplicar las tomografías anteriores ya podemos diferenciar cual será el siguiente paso si es una angio TC o una perfusión cerebral por tomografía para desarrollar el mejor planeamiento en el tratamiento que se va a realizar.

Luego de haber realizado esta revisión monográfica y de llegar a las conclusiones, se recomienda ir aplicando este conocimiento para generar futuras investigaciones con respecto a este tema de gran relevancia y así poder contribuir con nuestra sociedad.

## V. ANEXOS

**Gráfico 1.**

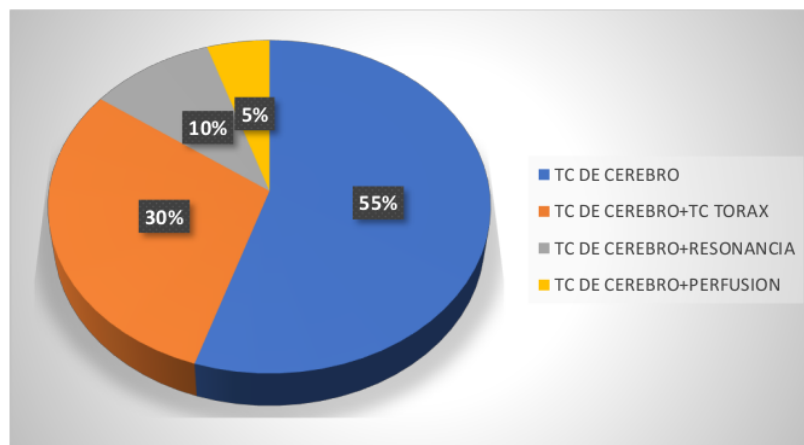
Artículos publicados por país que aportaron al presente estudio.



Fuente: elaboración propia.

**Gráfico 2.**

Exámenes más empleados para el diagnóstico del stroke



Fuente: elaboración propia.

**Tabla 1.**

Protocolos Recomendado de Cerebro sin Contraste.

Posición del paciente	de cubito supino
Topograma	lateral
Primer corte	foramen occipital
Ultimo corte	Vértex
Desplazamiento	0.4
Tiempo de rotación	0.5
Kv	120
mas	260
pitch	0.75
Filtro de reconstrucción	Por default
Comentarios	Se recomienda tiempos cortos y adecuar este protocolo de acuerdo al equipo y el criterio del profesional a cargo.

Fuente: elaboración propia.

**Tabla 2.**

Protocolo Recomendado de Angio TC cerebral

Posición del paciente	de cubito supino
Topograma	lateral
Primer corte	C4 aprox.
Ultimo corte	Vértex
Desplazamiento	0.798
Tiempo de rotación	0.5
Kv	100
mas	280
Activación	Bollus tracking
Filtro de reconstrucción	Por default
pitch	Estándar
Inyección de contraste	2 fases 1. 50- 70 cc de contraste 5 ml/s 2. 30 cc. De cloruro 5ml/s

Fuente: elaboración propia.

**Tabla 3.**

Protocolo Recomendado de Tórax.

Posición del paciente	de cubito supino brazos levantados
Topograma	frontal
Primer corte	Aprox. C4 para observar ganglios en cuello
Ultimo corte	D12-L1
Desplazamiento	1.2
Tiempo de rotación	0.4
Kv	120
mas	120 - 180
pitch	1
Filtro de reconstrucción	Por default
Comentarios	Se recomienda tiempos cortos y adecuar este protocolo de acuerdo al equipo y el criterio del profesional a cargo.

Fuente: elaboración propia.

# PROTOCOLO DIAGNÓSTICO PARA STROKE POR TC DE EMERGENCIA

## INFORME DE ORIGINALIDAD

<b>17%</b>	<b>17%</b>	<b>0%</b>	<b>%</b>
INDICE DE SIMILITUD	FUENTES DE INTERNET	PUBLICACIONES	TRABAJOS DEL ESTUDIANTE

## FUENTES PRIMARIAS

<b>1</b>	<b>repositorio.upch.edu.pe</b> Fuente de Internet	<b>14%</b>
<b>2</b>	<b>www.researchgate.net</b> Fuente de Internet	<b>1%</b>
<b>3</b>	<b>www.scielo.org.co</b> Fuente de Internet	<b>1%</b>
<b>4</b>	<b>dugi-doc.udg.edu</b> Fuente de Internet	<b>&lt;1%</b>
<b>5</b>	<b>www.rankia.com</b> Fuente de Internet	<b>&lt;1%</b>
<b>6</b>	<b>pesquisa.bvsalud.org</b> Fuente de Internet	<b>&lt;1%</b>
<b>7</b>	<b>www.consumer.es</b> Fuente de Internet	<b>&lt;1%</b>
<b>8</b>	<b>www.unav.edu</b> Fuente de Internet	<b>&lt;1%</b>

9

Islas, J. C. Gonzalez, D. de J. Cano Tejeda, J. Suarez Cansino, and V. Lopez Morales.  
"Intelligent system for inspection and selection of parts in a manufacturing cell",  
2013 XXIV International Conference on Information Communication and Automation Technologies (ICAT), 2013.

Publicación

<1 %

10

[www.cardioatrio.com](http://www.cardioatrio.com)

Fuente de Internet

<1 %

11

[www.sochimu.cl](http://www.sochimu.cl)

Fuente de Internet

<1 %

Excluir citas

Activo

Excluir coincidencias

Apagado

Excluir bibliografía

Activo

# PROTOCOLO DIAGNÓSTICO PARA STROKE POR TC DE EMERGENCIA

INFORME DE GRADEMARK

NOTA FINAL

COMENTARIOS GENERALES

**/0**

PÁGINA 1

PÁGINA 2

PÁGINA 3

PÁGINA 4

PÁGINA 5

PÁGINA 6

PÁGINA 7

PÁGINA 8

PÁGINA 9

PÁGINA 10

PÁGINA 11

PÁGINA 12

PÁGINA 13

PÁGINA 14

PÁGINA 15

PÁGINA 16

PÁGINA 17

PÁGINA 18

PÁGINA 19

PÁGINA 20

